ISSN 1668-9151 • **Marzo 2014**

VOL. 28 • Nº 1 • MARZO 2014

REVISTA ARGENTINA DE NEUROCIRUGÍA

REVISTA ARGENTINA DE NEUROCIRUGÍA

Órgano de Difusión de la
Asociación Argentina de Neurocirugía

VOLUMEN 28 • NÚMERO 1

ORLOSH®

Tecnología de avanzada al servicio de la Neurocirugía

Adherus

SELLADOR DURAL

HIDROGEL SINTÉTICO BIODEGRADABLE

Permite lograr un sellado dural hermético

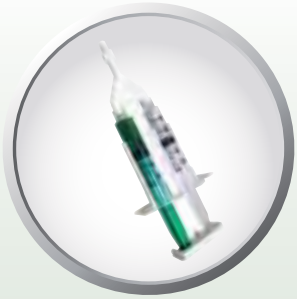

Adherus AUTOSPRAY | Adherus DURAL | Adherus SPINAL

HaemoCer™

POLVO HEMOSTÁTICO

- *100% natural*
- *Sintético*
- *Reabsorbible (48hs)*

Una línea completa de Reemplazos de Cuerpos Vertebrales

ADDplus™

obeliscPRO™

ADD™

KLS martin GROUP · Ulrich medical · HaemoCer™ · VICCA neuroclip · ADCON Gel · OWL® · NSK · PARADIGM SPINE the movement in spine care · osteo symbionics™ · LiquoGuard® · NEORTHO · Adherus DURAL SEALANT

Av. Pueyrredón 860 1º Piso (C1032ABV) C.A.B.A. · Tel.:(5411) 4961-0800 · Fax:(5411) 4961-0801

info@orlosh.com.ar · www.orlosh.com.ar

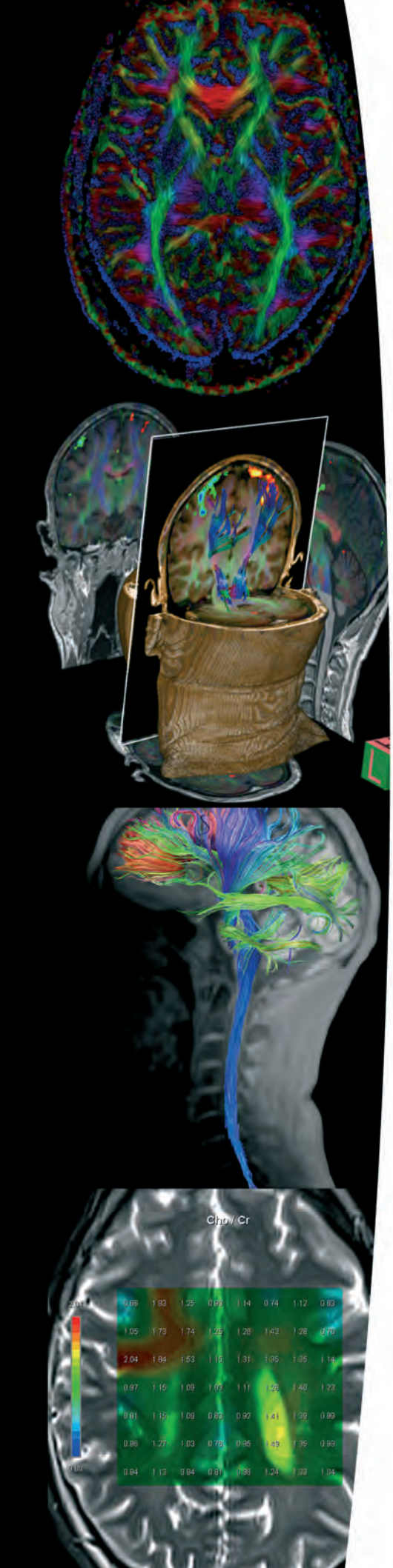

15 años cuidando su salud

Nuevo equipamiento de última generación

Nuevas prestaciones
Más tecnología

Nuevos equipos de resonancia magnética
Siemens MAGNETOM Aera 1.5T
Siemens MAGNETOM Essenza 1.5T

Tensores de Difusión

Tractografía 3D

Difusión por RM (Columna)

RM con Espectroscopía Multivoxel

Central única de turnos
4370-7600
www.imat.com.ar

Viamonte 1742
Rincón 686
Ciudad de Buenos Aires

GESTION DE LA CALIDAD
RI-9000-3158
Sistema de Gestión de la Calidad
Certificado por IRAM
Norma ISO 9001:2008

imat
Diagnóstico por Imágenes

Institución Afiliada a la Facultad de Medicina de la Universidad de Buenos Aires

Sistema de reconstrucción craneal a medida

micromed system

SRC Kranion

micromedsystem.com/srckranion

Elaborado a medida especialmente para cada paciente a partir de su TAC 3D logrando un excelente resultado estético y funcional.

El implante se crea de forma íntegra en los laboratorios de Micromed System, equipados con la más alta tecnología y los máximos controles de calidad, conforme a las normas ISO 9001 / ISO 13485, y bajo un riguroso seguimiento de Bioingenieros.

Micromed System brinda al médico y al paciente garantía de trazabilidad de cada una de las materias primas utilizadas y las buenas prácticas en la elaboración del implante de acuerdo a las normas vigentes de ANMAT.

Los materiales utilizados son biocompatibles y no reabsorbibles.

Beneficios: Recuperación estética, psicológica y funcional, protección, anula la acción directa de la presión atmosférica sobre el encéfalo logrando restaurar el flujo del líquido céfalorraquideo, mejora en los déficit neurológicos motores, de visión y de lenguaje; notable avance en la rehabilitación.

Ventajas: Disminuye el tiempo y el riesgo quirúrgico reduciendo la morbilidad. Reducción del tiempo de hospitalización y en consecuencia los costos de internación. Ideal para defectos extensos y complejos.

Aráoz 149 (C1414DPC) CABA, Argentina
Tel.: (+5411) 4856-2697 - Fax: (+5411) 4856-8289
micromed@micromedsystem.com - micromedsystem.com

ANMAT
Ministerio de Salud
EMPRESA HABILITADA

DNV
NORWEGIAN ACCREDITATION MSYS 002
ISO 9001/ISO 13485 CERTIFIED COMPANY

NECOD 15 AÑOS
ARGENTINA S.R.L.
GRACIAS A USTEDES

Más de quince años trabajando junto a los últimos avances tecnológicos.

Módulo Estereotáxico MICROMAR, cánulas descartables y software de planificación Aimplan.

Equipo de neuroestimulación con lápices para estimulación cortical profunda y nervios periféricos.

Head Fix. Dispositivo de fijación craneal con adaptación a camilla y barras para operar al paciente sentado.

Equipo generador de radiofrecuencia para procedimientos facetareos, discales, trigémino y osteoma osteoide.

Catéter para epiduroscopía flexible y angulada.

Set de drill y craneótomo. Consola Core II

Sistema de neuronavegación para procedimientos guiados ayudando al cirujano en la planeación de la cirugía.

-Válvulas

-Drenaje ventricular externo

-Sensor de P.I.C.

DISTRIBUIDOR EXCLUSIVO

stryker MICROMAR MYELOtec

Tel: (54-11) 4322-0911/19 | ventas@necod.com.ar | WWW.NECOD.COM.AR

GALENO | 30 Años

Cuidando lo más valioso, la Vida.

Bs. As. | **0800.777.GALENO (4253)**
Int. | **0810.999.GALENO (4253)**
www.e-galeno.com.ar

GALENO

SUPERINTENDENCIA DE SERVICIOS DE SALUD - ÓRGANO DE CONTROL - 0800-222-SALUD (72583) WWW.SSSALUD.GOV.AR Ley 26.682. Solicitud Inscripción N° 1285. Derechos reservados expediente 200.717/12.

REINVENTANDO FIJACIONES CRANEALES

NEOS® SURGERY

SIN INSTRUMENTAL
Implantación rápida y fácil

LIBRE DE ARTEFACTOS TAC/RMN
100% PEEK-OPTIMA®

ALTA RESISTENCIA Y SEGURIDAD
Mecanismo de doble bloqueo

ADAPTACIÓN 3D
Garantiza un mínimo perfil

CRANIAL Loop (XL)™ BURR HOLE

- 22 mm de diámetro
- 0.9 mm de perfil

CRANIAL Loop (L)™

- 16 mm de diámetro
- 1 mm de perfil

CRANIAL Loop™

- 12 mm de diámetro
- 0.8 mm de perfil

CRANIAL LOOP
INFORMACION GENERAL

- Se suministra listo para usar: estéril, sin bandeja de instrumental.
- Fija el colgajo óseo a través de la línea de osteotomía.
- Libre de artefactos en la exploración de TAC y RMN.
- Menor riesgo de daños en los tejidos blandos debido al diseño y materiales menos agresivos: PEEK-OPTIMA®.
- Polímero PEEK-OPTIMA® certificado para implantes bajo normas ISO 10993 y estándares FDA Drug & DMF-USA. (PEEK-OPTIMA® es una marca registrada de Invibio Ltd.)
- Fácil de quitar con instrumental estándar.
- Bajo perfil en la plataforma inferior y superior.
- Producto de uso único.

ADAPTACIÓN 3D

Antes de la adaptación

Después de la adaptación

SIN INSTRUMENTAL

1.

Tire y apriete

2.

Quite las partes no implantables

3.

Corte manual

LIBRE DE ARTEFACTOS TAC/RMN

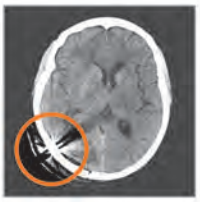

Artefactos debido a dispositivo de titanio

Cranial LOOP libre de artefactos

TreeMedical

Rodriguez Peña nº 565 Piso 8º Of."D" (011) 4373 8986 - C.A.B.A.
Calle 5 nº 861 e/ 49 y 50 Piso 2º Of. 4 - (0221) 423 8080 - La Plata - Pcia. Buenos Aires.
treemedical@yahoo.com.ar - www.treemedical.com.ar

MEDICAL DESIGN EXCELLENCE AWARDS® 2011 WINNER

REGLAMENTO DE PUBLICACIONES REVISTA ARGENTINA DE NEUROCIRUGÍA
INFORMACIÓN PARA LOS AUTORES

La Revista Argentina de Neurocirugía - Órgano de difusión de la Asociación Argentina de Neurocirugía - tiene por objetivo difundir la experiencia de los neurocirujanos, especialidades afines y los avances que se produzcan en el diagnóstico y tratamiento de la patología neuroquirúrgica. Solo publicará material inédito.

Tipos de artículos:

1. **Artículos de Revisión:** serán una actualización del conocimiento en temas controvertidos. Si son revisiones sistemáticas se organizaran en introducción, material y método, resultados, discusión y conclusión. Si no lo son, la organización quedara a criterio del autor.
2. **Artículos originales:** se comunicarán los resultados de estudios clínico-quirúrgicos y diagnósticos. Se organizarán en introducción, material y método, resultados, discusión y conclusión.
3. **Casos clínicos:** se comunicarán un caso o varios relacionados, que sean de interés, en forma breve. Las referencias no deberán ser mayores a 15. Se organizaran en introducción, descripción del caso, discusión y conclusión.
4. **Notas técnicas:** se describirán nuevas técnicas o instrumental novedoso en forma breve. Las referencias no deberán ser mayores a 15. Se organizarán en introducción, descripción del instrumental y/o técnica, discusión y conclusión.
5. **Bibliografía comentada:** se analizarán uno o más artículos publicados en otras revistas. Se organizarán en introducción, análisis, síntesis y conclusión.
6. **Artículos breves:** se organizarán igual que los artículos extensos, de acuerdo a la categoría a la que pertenezcan (original - caso clínico - nota técnica). No superarán las 1.500 palabras. Tendrán solo un resumen en inglés (estructurado de acuerdo a su categoría) que no supere las 250 palabras, 4 fotos o cuadros y 6 referencias.
7. **Artículos varios:** artículos sobre historia de la neurocirugía, ejercicio profesional, ética médica u otros relacionados con los objetivos de la revista. La organización quedará a criterio del autor.
8. **Nota breve:** colaboración de no más de media página sobre temas relacionados con la medicina.
9. **Cartas al Editor:** incluirán críticas o comentarios sobre las publicaciones. Estas, si son adecuadas, serán publicadas con el correspondiente derecho a réplica de los autores aludidos.

Independientemente del tipo de artículo, los resúmenes deben ser estructurados en: Objetivo, Material y Métodos, Discusión y Conclusión.

Para consultar el reglamento completo: revista.aanc.org.ar

Recuerde que los trabajos pueden ser enviados únicamente en forma on-line
a través del formulario en nuestro sitio web.

Editores Responsables RANC
Asociación Argentina de Neurocirugía
A. Alsina 3093 (1207) Buenos Aires, Argentina

OrtopediaBERNAT S.R.L.

El arte y la tecnología al servicio del confort para la rehabilitación del paciente.

ORTESIS CRANEANA

PARA EL TRATAMIENTO DE LA DEFORMACION CRANEANA POSICIONAL
(PLAGIOCEFALIA FUNCIONAL)

Perfect **Head**®

La Academia Americana de Pediatría sugiere que los bebés duerman boca arriba para evitar el riesgo de muerte súbita. Esta conducta ha traído aparejado un crecimiento de la patología conocida como plagiocefalia posicional.
Cuando el tratamiento kinésico no consigue corregir la asimetría existente, el tratamiento de elección es la ortesis dinámica craneana Perfect **Head**®.

SISTEMA DE REEMPLAZO DE DISCOS CERVICALES

LDR
a passion for innovation

MOBI-C
CERVICAL ARTIFICIAL DISC
Remplazo Artificial de Disco

MC+
CERVICAL MODULAR CAGE
Sistema de Fijacion Autosustentable

SISTEMA DE FIJACION TRANSPEDICULAR

Spine Tune® TL
Pedicle Screw System

LDR
a passion for innovation

Prótesis - Calzados - Plantillas - Cirugía - Ortesis - Fajas

Tel: (5411) 4566.6787/4568.8257 - Fax: 4567.2834 - Sanabria 1955/51 - C1407MCK - Buenos Aires, Argentina

www.ortopediabernat.com.ar / **e-mail:** ventas@ortopediabernat.com.ar

REVISTA ARGENTINA DE NEUROCIRUGÍA

Fundada en 1984
Órgano de difusión de la Asociación Argentina de Neurocirugía (AANC)

Director
Marcelo Platas
Hospital Presidente Perón, Avellaneda

Codirector
Jaime Rimoldi
Hospital Rivadavia, CABA

Secretario de Redacción
Mariano Socolovsky
Hospital de Clínicas, CABA

Editor Fundador
León Turjanski
Ex Jefe de Servicio de Neurocirugía
Hospital Cosme Argerich, CABA

Comité de Redacción
Álvaro Campero
Hospital Padilla, S. M. de Tucumán

Martín Guevara
Hospital Fernández, CABA

Rubén Mormandi
FLENI, CABA

Matteo Baccanelli
Hospital Italiano de Buenos Aires

Martín Saez
Hospital Gandulfo, Lomas de Zamora

Fidel Sosa
Hospital El Cruce, Florencio Varela

Comité Asesor
Coordinación: Jorge D. Oviedo
Guillermo Ajler
Daniel Alderete
Sebastián Ameriso
Julio Antico
Eduardo Artz
Armando Basso
Eduardo Bava
Silvia Berner
Osvaldo Betti
Antonio Carrizo
Silvia Christiansen
Horacio Conesa
Horacio Curcio
Manuel de los Reyes
Ricardo Fernández Pisani
Horacio Fontana
Hugo Galafassi
Javier Gardella
Oscar Gersanik
Héctor Giocoli
Juan Gruarín
Juan Guevara
Fernando Knezevich
Jorge Lambre
Juan J. Mezzadri
Federico Micheli
Eduardo Mondello
Jorge Monges
Jorge Neira
Walter Nigri
José María Otero
Francisco Papalini
Horacio Plot
Hugo Pomata
José R. Prina
Alejandra Rabadan
Néstor Renzi
Jorge Salvat
Ricardo Schillaci
Ricardo Schreck
Jorge Shilton
Gustavo Sevlever
Analía Taratutto
Rubén Tramontano
Gustavo Troccoli
Juan Viano
Graciela Zúccaro

Secretaría y publicidad: Laura Mizzau. info@visionproducciones.com.ar
Servicios gráficos: Visión Producciones ::: Teléfono: +54 11 5238 6052

La Revista Argentina de Neurocirugía es una publicación trimestral editada en la Ciudad Autónoma de Buenos Aires, Argentina. Propietaria: Asociación Argentina de Neurocirugía. Se distribuye entre los miembros de esta Asociación o por suscripción. Registro Nacional de Derechos de Autor N° 429503. El título es marca registrada N° 2026828. Las opiniones vertidas por los autores de los trabajos publicados son de su exclusiva responsabilidad y no necesariamente reflejan la de los editores.
Esta revista está indizada en LATINDEX y LILACS (Literatura Latinoamericana de Ciencias de la Salud) base de datos que contiene la producción bibliográfica en Salud, producida por todos los países de la Región de América Latina y el Caribe, como así también para la BINACIS (Bibliografía Nacional de Ciencias de la Salud de Argentina).

Impresa en Argentina por Triñanes Gráfica - www.trinanes.com.ar - info@trinanes.com.ar
Diseño y diagramación: Visión Producciones: Sergio Epelbaum, Laura Mizzau, Nehuén Hidalgo y Dana Jounguzian
www.visionproducciones.com.ar - info@visionproducciones.com.ar

Fundación Científica del Sur
Diagnóstico por Imágenes Adrogué

Tranquilidad

para usted y su médico

Formación académica de excelencia
Compromiso con la producción de conocimiento y
la tecnología más avanzada en **diagnóstico por imágenes**

Nuevo resonador magnético. Más espacio y mayor calidad diagnóstica.

Centrales únicas Turnos **5034-9898** Centros **4239-6000**

www.fcsur.com

ASOCIACIÓN ARGENTINA DE NEUROCIRUGÍA

Fundada en 1959

Comisión Directiva 2012-2014

Presidente	Abraham Campero
Vice-Presidente	Rafael Torino
Secretario	Juan R. Rivadeneira
Pro-Secretario	Juan José Mezzadri
Tesorero	Álvaro Campero
Pro-Tesorero	Mariano Socolovsky
Vocales	Héctor Belziti
	Andrés Cervio
	Javier Goland
	Ángel Melchior
	José Nallino
	Alberto Ricco

Miembros Honorarios

Pedro Albert Lasierra (España)†
Armando Basso (Argentina)
Evandro de Oliveira (Brasil)
Albert Rhoton (EE.UU.)
Madjid Samii (Alemania)
Gazi Yasargil (Suiza)

Coordinadores de los Capítulos

Raquimedular
Pablo Jalón
Gabriel Jungberg
Jorge Lambre
Heraldo Parés
Ricardo Prina

Base de cráneo y tumores
Pablo Ajler
Andrés Cervio
Cristian De Bonis
Fernando García Colmena
Jorge Oviedo
Carlos Rica
Eduardo Salas

Neurotrauma
Nelson Picard
Jaime Rimoldi
Guillermo Estefan
Félix Barbone
Juan Franco Gruarín

Vascular cerebral
Matteo Baccanelli
Claudio Centurion
Rubén Mormandi
Marcelo Olivero
Pablo Rubino

Funcional y Radiocirugía
Camilo Giambiagi
Enrique Herrera
Guillermo Larrarte
Julio Suárez
Beatriz Mantese

Nervios Periféricos
Victor Domenech
Héctor Giocoli
Gilda Di Masi

Pediatría
Guillermo Ajler
Marcelo Bartuluchi
Agustín Carranza
Fidel Sosa
Juan Viano
Alberto Yáñez

Asociación Argentina de Neurocirugía
SEDE ~ SECRETARÍA
Secretaria: Carolina Allegro
Adolfo Alsina 3093 (1207) CABA
Teléfono: +54 11 4956-2415
secretaría@aanc.org.ar - www.aanc.org.ar

Dr.

Jaime Rimoldi

Neurocirujano especialista en Neuro-imágenes.
M.N. 53.880

LA CALIDAD DE LAS IMÁGENES ESTÁ EN EL OJO QUE LAS INTERPRETA.

Cuando se trata de su salud la tecnología es una garantía, pero lo es más la mirada de los profesionales que la manejan. Por eso, así como sucede en el arte, el ojo humano es el que garantiza el mejor resultado, y un buen resultado significa tranquilidad.

CENTRO MÉDICO Deragopyan

Alta tecnología médica con una mirada humana

www.deragopyan.com.ar

0810 777 8876
TURNO

BELGRANO
Amenábar 1331

PILAR
Panamericana - Ramal Pilar km 52.5

CABALLITO
Próximamente Nueva Sede

VOLUMEN 28 • NÚMERO 1

REVISTA ARGENTINA DE NEUROCIRUGÍA
ÍNDICE

EDITORIAL

El debido proceso
Marcelo Platas

ARTÍCULO DE REVISIÓN

1 - **Evidencias en la utilidad de la saturación yugular de oxígeno como método de neuromonitoreo y guía de tratamiento**
Lucia Gabriela Scalise, Luis Alberto Camputaro

ARTÍCULO ORIGINAL

9 - **Malformaciones arteriovenosas. Revisión y análisis estadístico de 52 MAVs tratadas durante el período de 2000-2010. Tercera parte**
Mariano P. Rinaldi, Emilio Mezzano, Matías Berra, Heraldo Parés, Ricardo Olocco, Francisco Papalini

16 - **Costos económicos en craneotomía vigíl para la resección de tumores intracerebrales**
Eduardo E. Lovo, Mario Minervini, Emilio Ahues, Rafael Martínez Cortez, Héctor Moreira, Eugenia B. Arévalo

NOTA TÉCNICA

21 - **Abordaje fronto-pterional a mucocele frontal con extensión intracranean**
Javier A. Toledo, M. Laura Canullo, Miguel Garrote

24 - **NEUROPINAMAR 2013 PREMIO VIDEO:**
Abordaje supra-cerebeloso trans-tentorial para la resección de MAV del lóbulo temporal mesial posterior
Carlos Martín Rica, Alvaro Campero, Sergio Romero, Alfredo Figari, Jorge Oviedo, Jaime Rimoldi

25 - **Abordaje órbito-cigomático asociado a peeling de fosa media en la resolución quirúrgica de un caso de meningioma paraclinoideo**
Marcos Daniel Chiarullo, Walter Vallejos Taccone, Maximiliano Nuñez, Pablo Rubino, Eduardo Salas, Osvaldo Tropea

RESEÑA DE CONGRESO

30 - **Jornadas Científicas 50° Aniversario de la División Neurocirugía del Hospital Pirovano**
Horacio Solé, Horacio Plot

Posee material multimedia en la revista online

TAPA: Las fotos de portada corresponden al artículo "Jornadas Científicas 50° Aniversario de la División Neurocirugía del Hospital Pirovano" de los doctores Horacio Solé y Horacio Plot

El momento en el que puede ver cada detalle con perfecta claridad

Nosotros trabajamos para ese momento

CARL ZEISS ARGENTINA S.A.
Nahuel Huapi 4015 (C1430BCO) Buenos Aires, Argentina
Teléfono: +54 11 4545-6661 - Fax: + 54 11 4545-3355
www.zeiss.com.ar

ZEISS
We make it visible.

EDITORIAL

"El debido proceso"

Estimados lectores:

En este número encontraran tres artículos originales: el primero, de craneotomía efectuada con paciente vigil, corresponde al grupo de trabajo del Hospital del Salvador, en Centroamérica.
El segundo, es la culminación del trabajo del grupo del Hospital de Córdoba sobre análisis de una serie de MAVs por ellos tratadas, cuyas dos primeras partes ya fueron publicadas oportunamente.
El tercero, corresponde a un trabajo de médicos intensivistas del Hospital Fernández y la Clínica adventista de Buenos Aires, sobre la utilidad del monitoreo de O_2 a nivel del bulbo yugular.
Observarán también un caso de meningioma paraclinoideo resuelto mediante peeling de fosa media, y la resolución de un mucocele frontal.
Se publica asimismo el resumen de un trabajo que obtuvo el premio video en NeuroPinamar 2013, de los Dres. Rica y cols.; el correspondiente video puede ser observado en la versión on-line de la RANC.
Por último, se reproducen las crónicas efectuadas por los Dres. Sole, Plot y Gruarin, con motivo de la celebración del 50 Aniversario de la creación por parte del Prof. Julio Ghersi, del Servicio de Neurocirugía del Hospital Pirovano, de la Ciudad de Buenos Aires.
En cuanto al título del editorial, el mismo no hace referencia a la conocida expresión jurídica que asegura al acusado de un ilícito las garantías del proceso constitucional para su incriminación y juzgamiento. En la RANC, **"el debido proceso"** supone aquel que debe atravesar desde su inicio un artículo científico (una vez que es recibido por el Comité Editorial), hasta que finalmente se materializa su publicación en nuestro órgano oficial de difusión.
Este proceso puede ser prolongado y engorroso, debido a múltiples factores, algunos manejables desde el propio Comité Editorial. Generalmente, el atraso en la confección y la recepción de los comentarios de los trabajos es el elemento que suele demorar su publicación, ya que consideramos de suma importancia este proceso de *peer review*, que prestigia a nuestra publicación.
Pero la mayoría de las veces, como se ha puntualizado en editoriales anteriores, los trabajos presentan vicios de producción, algunos de los cuales se reiteran con suma frecuencia.
Entre los principales, cabe mencionar:

1. Carencia de objetivos (¿Qué es exactamente lo que el trabajo quiere demostrar?).
2. Falta de estructuración en los resúmenes (introducción, objetivo, métodos, resultados, discusión, conclusión) de acuerdo al tipo de trabajo enviado (nota técnica, articulo original, case report, serie de casos, etc.).
3. Discordancia entre objetivo y resultados, o aparición de resultados en material y métodos, o viceversa, con invalidación de los resultados como síntesis final.
4. Extrapolación de conclusiones generales a casos particulares. Las mismas, por ejemplo: no aplican a un case report o a una serie pequeña de casos.
5. Exceso de autores o de referencias bibliográficas (en las comunicaciones breves).
6. Falta de calidad suficiente en el material fotográfico enviado, o envío de los mismos en formatos no

adecuados.

7. Falta de adecuación de las citas bibliográficas al reglamento de publicación. Asimismo, sería deseable que en esta bibliografía existieran citas a las publicaciones de nuestra revista, casi siempre ignoradas por quienes publicamos en la RANC.

Como se verá, muchos de estos inconvenientes pueden ser rápidamente superados, ajustándose a las "instrucciones a los autores", que pueden rescatarse de números anteriores o en la edición on-line de la revista.
Por último, *last but not least*, y corriendo el riesgo de ser una vez más reiterativos, insistiremos sobre los abstracts en inglés. En general, se envían traducciones casi completamente literales, con armado de frases que no se corresponden con la idea del resumen, y en algunos casos directamente no son comprensibles. La sugerencia en estos casos, ha sido y sigue siendo el asesoramiento con profesionales en la materia con experiencia en el manejo del inglés médico.
El Comité Editorial ha debido solicitar a la CD la autorización de un gasto extra, para que dichos abstracts sean revisados por profesionales en la materia, a pesar de que la obligación indelegable en este caso es del autor responsable, quien envía el trabajo a consideración.
Esperamos que en números sucesivos, la mejoría en este ítem pueda permitirnos prescindir de este gasto innecesario que por el momento debe afrontar nuestra Asociación.
Nuestra política editorial ha tratado de ser siempre inclusiva: todos los trabajos recibidos en los últimos trece meses han sido publicados, están en proceso de publicación o han sido reenviados a los autores con sugerencia de corrección a los mismos, cumpliendo con este "debido proceso" que es requisito *sine qua non* para su aparición en la RANC.

Hasta el próximo número.

Marcelo Platas
Director
Revista Argentina de Neurocirugía

Evidencias en la utilidad de la saturación yugular de oxígeno como método de neuromonitoreo y guía de tratamiento

Lucia Gabriela Scalise[1], Luis Alberto Camputaro[1-2]
[1]Hospital Juan A. Fernández, [2]Clínica Adventista de Belgrano

RESUMEN
El manejo del paciente con injuria cerebral aguda ha tenido grandes avances en la última década. Neurocirujanos y Neurointensivistas cuentan cada vez con más y mejores métodos de monitoreo que colaboran en la prevención del daño secundario. A pesar de esto, aún no contamos con consensos que permiten decidir cual método de monitoreo utilizar en cada patología en particular. Estamos en permanente revisión para definir cuál es el método más preciso y efectivo en la medición de datos de relevancia que permitan aplicar una terapéutica más racionalmente orientada. Esta revisión ha llegado al punto de cuestionar la efectividad del monitoreo de la Presión Intracraneana en el Trauma Encéfalo Craneano Grave. Más allá de la relevancia de los cambios inflamatorios que alteran la presión intracraneana, la pérdida de la autorregulación determina un alto riesgo de complicaciones en la primera semana del paciente neurocrítico, independientemente de la causa de injuria primaria. Los trastornos del Flujo Sanguíneo Cerebral (FSC) subyacentes parecen jugar un papel de importancia en la generación del daño secundario. A fin de poder monitorear estos eventos potencialmente nocivos, se han desarrollado métodos de medición indirecta del FSC como el Doppler transcraneano (DTC), Saturación Yugular de Oxígeno (SayO2), Espectrometría Cercana al Infrarrojo (Near infrared) y Presión Tisular de Oxígeno ($PtiO_2$) En esta revisión focalizaremos nuestra atención en describir las evidencias en la utilidad de la SayO2 como método de monitoreo y como guía de tratamiento.

Palabras clave: Bulbo Yugular; Saturación Yugular de Oxígeno; Trauma de Cráneo

ABSTRACT
The management of patients with acute brain injury has made great advances in the last decade. Neurosurgeons and Neurointensivists have more and better monitoring methods which cooperate in the prevention of secondary damage. Despite this, we still have not consensus on deciding which monitoring method is going to be used in each particular pathology.
We are constantly reviewing of which method is more accurate and effective in measuring relevant data to help guiding a therapy more rationally oriented.
This ongoing review has reached the point of questioning the effectiveness of monitoring of Intracranial Pressure in Severe Trauma Brain Injury.
Beyond the relevance of inflammatory changes with changes in intracranial pressure, the loss of autoregulation determines a high risk of complications in the first week of neurocritical patients, regardless the cause of the primary injury.
Disorders of Cerebral Blood Flow (CBF) underlying seem to play an important role in the generation of secondary damage. In order to monitor these potentially harmful events there have been developed indirect measurement methods FSC and transcranial Doppler (TCD), Jugular Oxygen Saturation ($SayO_2$) Near-Infrared Spectroscopy and Tissue Oxygen Pressure ($PtiO_2$) In this review we will focus on describing the evidence on the usefulness of the $SayO_2$ as a method to guide monitoring and treatment.

Key Words: *Jugular Bulb; Jugular Oxygen Saturation; Brain Trauma*

INTRODUCCIÓN

La saturación yugular de oxígeno refleja el balance entre el consumo cerebral y la disponibilidad de oxígeno en el encéfalo. Es un método de neuromonitoreo sencillo, aplicable al lado de la cama del paciente, mínimamente invasivo, que puede ser continuo o intermitente, de bajo costo y con escasas complicaciones. Por otra parte, refleja el estado metabólico global del encéfalo, y como tal es incapaz de percibir variaciones regionales de disponibilidad y consumo de oxígeno, lo que limita su uso en patologías focales.

El monitoreo del consumo cerebral de oxígeno, el flujo sanguíneo cerebral y la relación entre ambos es considerado de gran utilidad por muchos autores para entender la fisiopatología de la lesión cerebral aguda y la eficacia de las terapéuticas aplicadas; sin embargo, no forma parte del monitoreo habitual de los pacientes neurocríticos en la mayoría de los centros de referencia en nuestro país.

El objetivo de este trabajo es revisar la bibliografía existente acerca del uso de la saturación yugular de oxígeno en diferentes patologías neurológicas agudas como método de neuromonitoreo, así como también la utilidad de la misma como guía terapéutica.

MATERIAL Y MÉTODOS

Se realizó una búsqueda en Pubmed, utilizando las palabras de búsqueda "jugular bulb", "traumatic brain injury", "subarachnoid hemorrhage", "stroke", "meningitis" y "cerebral hemorrhage".

Luis A. Camputaro
luis.camputaro@gmail.com
Conflicto de intereses: los autores declaran no presentar conflicto de intereses.

Se analizaron artículos escritos en inglés y español en humanos adultos y entre las fechas 01/01/1992 y 01/09/2012.

Se agregaron artículos identificados en las referencias de artículos de revisión y también otros sugeridos por colegas expertos.

DESARROLLO

Fundamentos del monitoreo del FSC

En condiciones normales, el flujo sanguíneo cerebral (FSC) se mantiene constante tanto global como localmente, a pesar de los amplios cambios en diferentes variables fisiológicas. Este fenómeno se conoce como autorregulación. La autorregulación presora se da gracias a la progresiva vasodilatación o vasoconstricción en los vasos de resistencia, permitiendo mantener el FSC constante en un rango amplio de tensión arterial media. Existe también la autorregulación viscosa y metabólica. Todas estas formas de autorregulación tienen la particularidad de adecuar el FSC al consumo cerebral de oxígeno del tejido encefálico ante una situación dada (reposo, estrés, etc.).

La vasorreactividad del encéfalo ante cambios en la presión parcial de dióxido de carbono (pCO_2) difiere de los mecanismos anteriormente mencionados, ya que descensos importantes de la pCO_2 llevan a una consecuente disminución del FSC, independientemente de la tasa de metabolismo cerebral de oxígeno ($TMCO_2$), pudiendo incluso llevar dicho flujo a valores por debajo del umbral de isquemia.[1]

Luego de una lesión neurológica aguda ocurren diversas alteraciones en el flujo sanguíneo cerebral, la autorregulación suele estar alterada, lo que predispone al encéfalo a sufrir isquemia secundaria. En consecuencia, el monitoreo del FSC es importante tanto para entender la fisiopatología de la lesión como para guiar la terapéutica.

Para poder interpretar adecuadamente los valores de FSC, es necesario entender la relación fisiológica entre el mismo y la $TMCO_2$.

El FSC es directamente proporcional a una constante (k), a la presión de perfusión cerebral (PPC) y a la cuarta potencia del diámetro vascular (d4); y es indirectamente proporcional a la viscosidad sanguínea (n) y a la longitud vascular (l) por ocho (Fig. 1).

De la ecuación se desprende que el principal determinante del FSC es el diámetro vascular, sobre todo a nivel arteriolar. Los cambios en la PPC o en la viscosidad son contrarrestados por un cambio en el diámetro arteriolar, manteniendo el FSC constante (autorregulación viscosa y presora). Aún no se conoce con certeza cuál o cuáles serían los mecanismos mediadores involucrados en la autorregulación, aunque se sabe que el endotelio y factores sintetizados por este tendrían un rol preponderante.

La $TMCO_2$ se calcula como el producto entre el FSC y la diferencia entre el contenido arterial y el contenido yugular de oxígeno ($D(a\text{-}y)O_2$).

$$FSC = \frac{k \times PPC \times d^4}{8 \times n \times l}$$

Figura 1: Ecuación de Poiseuille.

$$TMCO_2 = FSC \times D(a\text{-}y)O_2$$

El valor normal del CaO_2 es de 14 mL/dL y el del CvO_2 es de 7.7 mL/dL, por lo tanto, se considera normal un valor de $D(a\text{-}y)\ O_2$ de 6.3 mL/dL. El valor normal de la $TMCO_2$ es de 3.2/100 gr. de tejido encefálico/min. El FSC en un humano adulto despierto es de 50 ml/100 gr. de tejido a una $PaCO_2$ de 40 mmHg.

La $TMCO_2$ varía según la actividad del sistema nervioso central (SNC), disminuye durante el coma o el sueño, y aumenta durante la vigilia, episodios comiciales, fiebre, etc. En condiciones normales, el FSC se adapta a estas variaciones por medio de los diferentes mecanismos de autorregulación previamente mencionados, lo que mantiene la $D\ (a\text{-}y)\ O_2$ constante. Durante la lesión neurológica aguda, los mecanismos de autorregulación suelen estar afectados, llevando al desacople entre la TMCO2 y el FSC, por lo que el $D\ (a\text{-}y)\ O_2$ deja de ser constante y se convierte en un marcador del FSC (siempre que la $TMCO_2$ se mantenga constante). Valores inferiores a 6.3 mL/dL de $D\ (a\text{-}y)\ O_2$ indican generalmente un FSC que supera a la demanda metabólica (hiperemia o perfusión de lujo), mientras que valores altos de la misma indican FSC inadecuadamente bajo para la $TMCO_2$ (isquemia), lo que refleja el aumento en la extracción de oxígeno por parte del tejido encefálico como mecanismo compensador inicial. Disminuciones de más del 50% del valor normal del FSC ya no pueden ser compensadas por este mecanismo, por lo que el $TMCO_2$ se vuelve dependiente del FSC. Este descenso provoca falla de la membrana neuronal, disfunción de la bomba Na^+/K^+ ATPasa, desintegración de las organelas intracelulares y la consecuente muerte celular. El valor umbral por debajo del cual se desarrolla infarto es de 18 mL/100 gr de tejido/min, y puede ser aumentado o disminuido por diferentes situaciones patológicas como terapéuticas.

Métodos de medición del FSC

Diversos métodos se han desarrollado a lo largo de los años para conocer de forma fidedigna el FSC.

El primero fue el método del óxido nitroso, desarrollado en 1945, y se basa en el principio de que la tasa de captación y depuración de un gas inerte difusible es proporcional al flujo sanguíneo.

Posteriormente se utilizaron radioisótopos de gases inertes como 85Kr o 133Xe, que se administraban por vía inhalatoria, detectándose la radioactividad por sensores ex-

tracraneales, lo que permitió conocer más acerca de flujo sanguíneo cerebral regional. Este método es barato, no requiere el traslado del enfermo y es seguro; sus principales desventajas son su pobre resolución, la imposibilidad de medir flujo en áreas profundas del SNC y su alta sensibilidad a los artefactos.

En la actualidad es factible medir el FSC por medio de tomografía computada (TC) usando Xenón como contraste. Este método nos da un mapa de FSC tanto en áreas superficiales como profundas. Su desventaja es la necesidad de traslado al tomógrafo y los potenciales efectos adversos de dosis importantes de contraste, entre ellos la depresión respiratoria.

Todos estos métodos nos dan el valor de FSC de forma intermitente. Existen otras formas de monitorear el FSC de forma continua, entre ellas la espectroscopia cercana al infrarrojo, aunque solo puede dar información acerca de tejido superficial.[2]

Saturación yugular de oxígeno

La saturación yugular de oxígeno (SyO_2) fue descripta inicialmente en 1942 por Gibbs. Su importancia radica en que es un marcador de la relación entre $TMCO_2$ y FSC.

De acuerdo a lo expuesto previamente, en condiciones de injuria cerebral aguda, los mecanismos de autorregulación se encuentran alterados, y es dado observar un desacople entre $TMCO_2$ y FSC, que se refleja en el D (a-y) O_2. Para calcularlo, debemos recurrir a la fórmula de la diferencia en el contenido arteriovenoso de oxígeno:

$$D\ (a\text{-}y)\ O_2 = 1.34 \times Hb \times (SaO_2 - SyO_2/100) + 0.0031 \times (PaO_2 - PyO_2)$$

Una D (a-y) O_2 disminuida se observa en situaciones de perfusión de lujo, mientras que valores elevados reflejan situaciones de isquemia.

Otra variable estudiada por Julio Cruz y col., se denominó "Coeficiente de Extracción de Oxígeno" (CEO), que se calcula como SaO_2 menos SyO_2. El argumento para la introducción de esta variable es que los cambios en la extracción de oxígeno son representados por las modificaciones en las diferencias de saturación de la oxihemoglobina arterio-yugular. Además, el autor señalaba que situaciones de anemia aguda podía generar D (a-y) O_2 artificialmente bajas, enmascarando situaciones de isquemia, por lo que el cálculo de la CEO sería un mejor indicador de la hemodinamia cerebral.[3] El valor normal del CEO es de 24-42%.

Si la SaO_2 es aproximadamente del 100%, asumiendo que el valor de hemoglobinemia es constante y que el oxígeno disuelto en plasma es el fisiológico, se observa que la SyO_2 se correlaciona indirectamente con la D (a-v) O_2.

El valor normal para la SyO_2 fue estudiado por numerosos autores, utilizando diferentes técnicas de extracción de la sangre yugular, y en diversos grupos de personas sanas y enfermas; encontrándose valores normales en un rango de 44,7 a 71%. En la actualidad, en un paciente con TEC grave, son considerados normales valores entre 50–70%, considerándose hiperemia cuando se encuentra por encima de 70%, e isquemia cuando se halla por debajo de 50%.[4] Estos valores no son válidos para pacientes con otras patologías.

Aspectos técnicos

El bulbo yugular es una dilatación de la vena yugular que se ubica en la base del cráneo. El drenaje venoso de cada vena se compone en un 70% de sangre venosa ipsilateral y en un 30% de sangre venosa contralateral. Un 2 a 3% de la sangre venosa tendría un origen extracerebral según diferentes estudios. Dependiendo de la variación anatómica, se puede encontrar una vena yugular dominante, siendo esta la más grande (observable a través de tomografía computada o ecografía doppler) o la que mayor cantidad de sangre drena (se pone en evidencia al comprimir ambas venas yugulares de forma secuencial, aquella que resulte en la mayor elevación de la presión intracraneana será la que mayor cantidad de sangre drena). En 1994, Stocchetti y col. compararon la correlación entre los valores de SyO_2 en ambos bulbos yugulares, evidenciando que entre el 30 y el 64% de los pacientes pueden tener una diferencia superior al 15% entre ambas mediciones, y que solo en un cuarto de los pacientes se encontraban diferencias de menos del 5%. Este fenómeno se explicaría por el drenaje venoso de un hemisferio que no se mezcla con el contralateral a su llegada al bulbo de la yugular. Otra explicación posible para los autores es que dependiendo de la forma de la curva de disociación de la hemoglobina en el lado venoso de cada hemisferio, cambios pequeños en la pO_2 pueden traducirse en grandes cambios en la saturación.[5]

El sitio de colocación del catéter para el monitoreo de la SyO_2 sigue siendo motivo de debate, existe consenso en colocarlo ipsilateral a la lesión en pacientes con lesiones focales, o en la vena yugular dominante para aquellos pacientes con patología difusa del SNC, aunque esta conducta no fue avalada por estudios prospectivos.[5]

Para su canalización se utiliza la técnica de Seldinger, además se puede utilizar guía ecográfica. La colocación correcta del catéter se debe confirmar con una radiografía lateral de cráneo, la punta del mismo debe ubicarse justo por delante de la apófisis mastoides, o por encima del espacio intervertebral C1-C2. El catéter debe permanecer permeable por medio de una infusión a bajo flujo de solución fisiológica con el agregado de heparina sódica y lavados intermitentes.

El catéter puede utilizarse para la extracción intermitente de sangre venosa yugular para análisis por cooximetría, en este caso la desventaja radica en el subdiagnóstico de episodios de desaturación (debido a la intermitencia del método). También se puede utilizar un catéter de fibra óptica que proporciona información en tiempo real de dicho

valor de saturación. La desventaja en este caso depende de la correcta calibración del método. En un estudio se encontró que la sensibilidad y la especificidad de la SyO_2 obtenida por este método para detectar episodios de desaturación fueron de 45% y 98%, respectivamente.[6]

Efectos adversos y limitaciones

En un estudio observacional sobre 44 pacientes con patología neurológica aguda, se estudió la incidencia de complicaciones relacionadas con el catéter en el bulbo yugular. Se evidenció una baja tasa de complicaciones, entre ellas punción carotidea en la colocación (2.5%), colocación torácica del catéter (0.02%), hematoma en sitio de punción (0.02%). No se reportaron episodios de bacteriemia asociados al catéter. Se observó una alta incidencia de trombosis no oclusiva y asintomática (40%, 95% IC 19-61%).[7]

Las limitaciones del monitoreo de la SyO_2 incluyen tanto lo concerniente a la practicidad del método como en lo relativo a la interpretación de los resultados.

Es un método de neuromonitoreo invasivo, aunque con baja tasa de efectos adversos. Requiere de calibración en los casos de utilizar catéteres de fibra óptica, o bien es necesaria la extracción seriada de sangre para su análisis diferido en el laboratorio, lo cual no aporta información en tiempo real y está sujeto a los errores de la determinación por cooximetría. Por otra parte, requiere confirmación de su correcta colocación en múltiples oportunidades.

Toda situación donde se vea aumentada la afinidad de la hemoglobina por el oxígeno (alcalosis, hipotermia), generará valores de SyO_2 falsamente elevados. Ya se mencionó la anemia aguda como una limitación para la interpretación de la SyO_2. Por otra parte, las estructuras de la fosa posterior drenan escasamente en las venas yugulares, por lo que la SyO_2 es un mal marcador del estado metabólico del cerebelo y el tronco del encéfalo. Es una técnica de monitoreo global del FSC, por lo que variaciones regionales del mismo puede no verse reflejadas en los valores de SyO_2.

APLICACIONES CLÍNICAS

Traumatismo encefalocraneano

Luego de un traumatismo encefalocraneano (TEC), ocurren diversas alteraciones en la circulación sanguínea cerebral lo que condiciona la aparición de isquemia post traumática.

Muchas variables están implicadas en el desarrollo de la misma, incluyendo insultos locales y sistémicos. El objetivo del tratamiento del paciente con TEC grave es la evacuación temprana de lesiones ocupantes de espacio, el correcto manejo de la lesión secundaria, junto con el sostén hemodinámico y nutricional precoz.

En 1997, Martin y col. describieron las fases de la hemodinamia cerebral por medio del estudio de 125 pacientes con TEC grave cerrado. Estos autores encontraron una primera fase, de 24 hs de duración post TEC, que se caracteriza por presentar disminución tanto del FSC como de la $TMCO_2$, con D (a-y) O_2 dentro de rango normal. A esta fase se la llamó de hipoperfusión. La segunda fase, que aparece entre el primer y el tercer día post TEC, se caracteriza por presentar un aumento del FSC con $TMCO_2$ todavía disminuida, y velocidades medias por Döppler aumentadas para la situación metabólica de los enfermos, se la denominó hiperemia. La tercera fase aparece entre los días cuarto y decimocuarto, caracterizada por el regreso de FSC y $TMCO_2$ a valores normales, que se asume por recuperación de la autorregulación. En esta fase se la llamó de vasoespasmo, ya que presenta velocidades medias elevadas, con Índice de Lindegaard elevado.

Se encontraron también otros dos patrones evolutivos, uno caracterizado por hiperemia precoz o persistente,[8] y otro donde se encuentra hipoperfusión persistente. Este trabajo nos explica que, si bien estas fases se suceden en un porcentaje alto de enfermos, también hay patrones diferentes, eso hace imposible asumir el estado de la hemodinamia cerebral, y por ende, se requiere un método de monitoreo de la misma, para poder elegir tratamientos acordes al estado fisiopatológico del enfermo.

Se ha observado que tanto episodios de desaturación como valores elevados de SyO_2 se correlacionan con mal pronóstico y evolución.[9-12]

En situaciones de SyO_2 bajas se asume hipoperfusión o isquemia. El estudio conducido por Vigué y col., detectó valores de SyO_2 bajas pese a TAM, PPC y PIC dentro de rango de normalidad, poniendo en evidencia a aquellos pacientes en riesgo de desarrollar isquemia pese a tener otras variables estabilizadas. En este caso, es adecuado implementar una terapéutica dirigida a aumentar el FSC, por ejemplo la elevación de la TAM y la PPC, por medio de expansores plasmáticos o vasopresores. La administración de barbitúricos o la hiperventilación no son tratamientos adecuados, ya que ambos actúan por medio de la disminución del FSC, exacerbando la situación de isquemia. Es probable que este sea el escenario más frecuente en las primeras 24 hs de la mayoría de los pacientes con TEC grave. Gopinath y col. demostraron la asociación entre la desaturación yugular y el mal pronóstico en un estudio sobre 116 pacientes, el porcentaje de mala evolución fue de 90% en aquellos pacientes con múltiples episodios de desaturación, 74% en los que solo presentaron un episodio, comparado con 55% en los pacientes que no presentaron desaturación.[9]

Cruz y col. estudiaron la relación entre el valor de CEO en una etapa temprana (2-8 hs post TEC) y el resultado neurológico en 205 pacientes con TEC grave y edema cerebral difuso. Observaron que aquellos pacientes con CEO normal o elevada presentaban los mejores resultados

neurológicos a largo plazo. El autor concluye que la capacidad del encéfalo de aumentar la extracción de oxígeno en una etapa temprana post TEC es un signo de viabilidad y de autorregulación conservadas.[14]

Cuando la SyO_2 se encuentra dentro de valores normales, es importante su interpretación dentro del cuadro general del paciente. Otras variables dentro del rango de normalidad sugieren un estado de acople metabólico. Si se encuentra SyO_2 normal asociada a otras variables alteradas se debe asumir en primera instancia un error del método, y continuar el estudio del enfermo para descartar posibles situaciones nocivas potencialmente tratables.

La SyO_2 por encima de 70% plantea varios escenarios posibles. Este valor puede encontrarse en condiciones de FSC aumentado, aquí la hiperemia se le atribuye a un adecuado acoplamiento entre el FSC y el estado hipermetabólico del encéfalo, no acompañándose de hipertensión endocraneana, lo cual conlleva un buen pronóstico.[11] En otro estudio donde se midieron FSC y PIC simultáneamente, se encontró que el grupo de pacientes con hipertensión endocraneana e hiperemia tuvieron el peor pronóstico.[12] En este caso se asume un insulto inicial importante, con autorregulación presora y vasorreactividad a la $PaCO_2$ severamente alteradas, y escasa respuesta a terapéuticas de supresión metabólica.

La SyO_2 puede estar elevada en situaciones de $TMCO_2$ baja, si esta alcanza un valor de 1.5 ml/100 gr/min o menor, se acompaña de mal pronóstico. La causa de dicho descenso puede ser explicada por una alteración en la capacidad del tejido encefálico para extraer el oxígeno, este escenario se da con mayor frecuencia cuando existe daño cerebral severo, con necrosis tisular, e incluso muerte cerebral, donde la SyO_2 puede alcanzar valores del 100%; o bien por la coexistencia de regiones isquémicas y regiones hiperémicas más extensas.[11] En este caso, son limitadas o nulas las opciones terapéuticas.

Para diferenciar entre ambas circunstancias debe medirse el FSC. En la práctica, se puede realizar una maniobra diagnóstica: realizando hiperventilación controlada, se reducirá el FSC, lo que llevará a la normalización de los valores de SyO_2 en el caso de hiperemia real, mientras que no se observarán cambios en caso de disminución de la $TMCO_2$.

En todos los casos, y previo a la implementación de cada terapéutica, deben descartarse problemas técnicos. Resulta de utilidad valorar la PaO_2 y la concentración de hemoglobina, para descartar hipoxemia y anemia respectivamente. Para Thiagarajan y col., valores elevados de PaO_2 se correlacionan con SyO_2 mayores, por lo que las interpretaciones deben realizarse con valores de PaO_2 comparables.[15] Toda la información obtenida de la SyO_2 debe correlacionarse con el valor de PIC, PPC y $PaCO_2$, lo que permitirá una correcta interpretación de los resultados, un mejor entendimiento de la fisiopatología de la lesión y por ende, la posibilidad de aplicar la mejor terapéutica disponible.[16]

Cruz y col., sobre 353 pacientes con TEC grave, hipertensión endocraneana y edema cerebral difuso, demostró que el monitoreo y manejo de los valores del CEO en conjunto con los valores de PPC resultaban en un mejor status neurológico a largo plazo, en comparación con el tratamiento de PPC dirigido exclusivamente.[17]

La SyO_2 y D (a-y) O_2 pueden predecir isquemia post tratamiento, como describió Le Roux y col. en 32 pacientes con TEC grave. Ellos observaron que la persistencia de D (a-y) O_2 elevada o su disminución en menos de 1 vol.% post tratamiento (cirugía o infusión de manitol), se correlacionaba de forma significativa con la aparición de isquemia tardía en tomografías computadas de control, y a su vez con una mala evolución.[18] Este fenómeno se explicaría por la insuficiente reserva metabólica que tendrían estos pacientes. Este estudio observó además el desarrollo de isquemia pese a valores de PPC dentro de la normalidad, evidenciando que la PPC por si sola es insuficiente para el monitoreo y prevención de la aparición de isquemia.

Otra aplicación de la SyO_2 es el estudio de la vasorreactividad a la PaCO2 y la autorregulación presora. En los pacientes con TEC grave, la autorregulación puede estar alterada, y esto cambia radicalmente la estrategia terapéutica.

Para estudiar la vasorreactividad a la $PaCO_2$, se realizan mediciones basales y post hiperventilación de la D (a-y) O_2, calculándose el porcentaje de variación de la misma. Asumiendo $TMCO_2$ constante durante la maniobra, se considera que la D (a-y) O_2 es inversamente proporcional al FSC. Si por el descenso de cada mmHg de $PaCO_2$ se observa un cambio mayor al 1% del FSC, se asume vasorreactividad a la $PaCO_2$ conservada.[19]

Para Gupta y col., los cambios de la vasorreactividad a la $PaCO_2$ en pacientes con patología focal podrían detectarse a través de la $PtiO_2$, sin encontrarse correlación en los valores de SyO_2.[20]

En el caso de la autorregulación presora, se realizan mediciones basales y luego del aumento de la TAM en un 25%. Si la autorregulación se encuentra conservada, es esperable un cambio mínimo o nulo del FSC (se considera normal un cambio igual o menor al 20% del basal).[19]

Hemorragia subaracnoidea

La hemorragia subaracnoidea (HSA) es una entidad que puede tener distintos grados de gravedad, cuya tasa de complicaciones y pronóstico están ampliamente ligados a la envergadura del evento inicial.

En los pacientes con HSA de mal grado, la $TMCO_2$ está reducida como consecuencia del daño isquémico por la falta de flujo luego de la ruptura aneurismática, o incluso también por el efecto tóxico directo que tiene la sangre en el espacio subaracnoideo.[21] Dependiendo del grado de injuria, el FSC puede estar acoplado o no. Diversos estudios

de SyO_2 en HSA han encontrado valores dentro del rango de isquemia y también valores de hiperemia.

El vasoespasmo es una complicación potencialmente catastrófica de la HSA, pudiendo resultar en la aparición de áreas de isquemia con su consecuente déficit neurológico, lo que empeora el pronóstico de los enfermos que la padecen. Se realizaron numerosos intentos para encontrar un predictor de la aparición de vasoespasmo, con diversos métodos.

Heran y col. estudiaron la D (a-y) O_2 en pacientes con HSA para evaluar si podría convertirse en una adecuada predictora de la aparición de vasoespasmo. Asumiendo que los cambios en el FSC debidos al mismo ocurren previos a la aparición de los síntomas, se espera que exista un cambio en la SyO_2, D (a-y) O_2 y CEO con antelación a la clínica, lo que permitiría implementar una terapéutica. En una cohorte de 14 pacientes, 4 desarrollaron vasoespasmo, y se observó que la D (a-y) O_2 aumentó significativamente en una media de 26 hs previo a la aparición de los síntomas, para luego disminuir con la aplicación del tratamiento. En aquellos pacientes que no desarrollaron vasoespasmo, se observó una tendencia a la normalización de la D (a-y) O_2, lo que se interpretó como el adecuado acoplamiento entre $TMCO_2$ y FSC.

Accidente cerebrovascular

El accidente cerebrovascular (ACV) es una enfermedad frecuente, incapacitante y mortal en muchos casos. Se ha observado que la mayoría de los pacientes fallecen a causa de herniación transtentorial secundario a la gran ganancia de agua y consecuentemente el efecto de masa que se produce luego de un ACV hemisférico o de la arteria cerebral media (ACM) completo. En la gran mayoría de los casos, la herniación se produce con valores de PIC normales.

En una cohorte de 10 pacientes, se estudió la SyO_2 y el FSC medido por técnica de doble dilución en pacientes con ACV primario. Se encontró que la SyO_2 se mantuvo en valores de isquemia (menor a 50%) en solo dos casos, sugiriendo que los valores de corte empleados en pacientes con trauma de cráneo grave no pueden ser extrapolados a esta población de enfermos. Se observó también que aquellos pacientes que fueron canulados ipsilateralmente al hemisferio infartado tenían $TMCO_2$ menores, que aquellos que fueron canulados contralateralmente, lo que expone las limitaciones de la SyO_2 ante patología focal. Se observó que la $TMCO_2$ fue ampliamente variable, por lo tanto no se puede asumir que cambios en la SyO_2 reflejen cambien en el FSC (lo que sólo puede asumirse en condiciones de $TMCO_2$ constante).

Los autores de este trabajo concluyen que la hemodinamia cerebral sólo puede ser interpretada cuando se mide el FSC directamente, y la $TMCO_2$ puede ser calculada en base a este valor. No debería usarse la SyO_2 como indicador del FSC en estos enfermos. [24]

Meningitis

En pacientes con meningitis aguda bacteriana, la inflamación de las meninges genera liberación de diversos mediadores, entre ellos óxido nítrico y radicales libres de oxígeno, que tienen un efecto vasodilatador sobre la vasculatura cerebral. Este aumento de volumen sanguíneo cerebral conlleva un aumento de la PIC, y por otro lado, compromete la autorregulación presora.

En un estudio en 19 pacientes con meningitis, se observó que estos presentaban valores variables de FSC y $TMCO_2$, con D (a-y) O_2 baja. [25]

Hemorragia intracerebral

La hemorragia intracerebral (HIC) es una patología grave, que causa la muerte y gran morbilidad en aquellos que la padecen. El tratamiento a la fecha es exclusivamente de soporte. Se ha propuesto que la isquemia cerebral en el área perilesional es un factor contribuyente a la injuria secundaria, y por lo tanto, sería un potencial sitio de acción para aplicar diversas terapéuticas dirigidas a limitarla.

Con el objetivo de medir el FSC en el área perilesional, numerosos trabajos experimentales y en pacientes se llevaron a cabo, se observó que el FSC estaba disminuido en la fase aguda de la HIC, para normalizarse en la etapa subaguda.[26] Más recientemente, Zazulia y col. demostraron que, si bien el FSC en el área perilesional se encuentra disminuido en la fase aguda de la HIC, la $TMCO_2$ se encuentra incluso más disminuida, resultando en un coeficiente de extracción de oxígeno menor que en el hemisferio contralateral, lo cual sugiere que la autorregulación se encuentra preservada y descarta el riesgo de isquemia en esta área vulnerable del encéfalo en el curso de la HIC. [27]

Todos los estudios fueron realizados con técnicas que permiten estudiar regionalmente el FSC (SPECT, PET, RMN), y no se han realizado trabajos que estudien el FSC o su acople a la $TMCO_2$ por medio de SyO_2. Esto se explica por la limitación de esta técnica en una patología que es en esencia focal.

CONCLUSIONES

La SyO_2 puede utilizarse en diferentes patologías, su mayor utilidad impresiona ser en el trauma de cráneo grave. Es aquí donde se utiliza tanto para diagnóstico como para tratamiento. Se han propuesto protocolos de tratamiento según el valor de SyO_2 en relación con otras variables. Se sabe que tanto los episodios de desaturación como la presencia de hiperemia en conjunto con hipertensión endocraneana se relacionan con un mal pronóstico para los enfermos, por lo tanto, conocer el valor de SyO_2 en cada paciente durante la evolución de la enfermedad es imprescindible, el tratamiento de los valores anormales podrían reflejarse en un mejor resultado neurológico a largo plazo.

A pesar de esto, y debido a que la mayoría de los estudios

sobre SyO_2 fueron hechos en pocos pacientes, o presentan diferencias en la confección de los mismos (usando diferentes valores de corte para las variables estudiadas, métodos de referencia alternativos, etc.); es recomendación Clase III utilizar el valor de SyO_2 de 50% como umbral de tratamiento en pacientes con trauma de cráneo grave.[28]

El monitoreo de la SyO_2 en pacientes con HSA no tiene una indicación precisa. Es útil para conocer el estado de acople metabólico en pacientes de mal grado, aunque no se demostró que su uso modifique el pronóstico. Es prometedor su uso como predictora del vasoespasmo, y serán necesarios más estudios con un mayor número de pacientes para confirmar los hallazgos de Heran y col.

No hay estudios a la fecha que demuestren la utilidad de monitorizar la SyO_2 en pacientes con meningitis bacteriana aguda.

Siendo grandes sus limitaciones en las patologías focales, poco se ha desarrollado este método en la HIC o el ACV isquémico. En ambos casos, es heterogénea la regulación del FSC y de la $TMCO_2$, lo que imposibilita la correcta interpretación de la SyO_2.

La lesión neurológica aguda entraña grandes desafíos para el médico intensivista. La fisiopatología es en parte compartida por las patologías más frecuentes, aunque cada una posee características específicas, también se observan diferencias según el tiempo evolutivo de la enfermedad. Es mucho el conocimiento adquirido a la actualidad, pero también son muchas las incertidumbres, prueba de ello es que el tratamiento de todas las enfermedades, con escasas excepciones, no ha cambiado en las últimas décadas, y es principalmente de sostén.

Para intentar conocer mejor las características de la lesión en cada enfermo, el neuromonitoreo debe ser realizado con las múltiples herramientas de las que se disponen hoy en día, cada una de ellas aportará información acerca de diferentes variables.

La SyO_2 es una herramienta de neuromonitoreo aplicable en la cama del enfermo, con escasos efectos adversos y de bajo costo. Tiene varias limitaciones y debe ser siempre juzgada en el contexto del estado clínico del enfermo, y relacionado con las otras variables involucradas. En este punto no se diferencia de otros métodos de neuromonitoreo, cada uno tiene sus beneficios y limitaciones, es importante siempre utilizarlos conociendo ambas características.

La información aportada por la SyO_2 y otros valores derivados de esta (CEO, D (a-y) O_2, etc.) es única en su tipo, ya que relaciona el consumo de oxígeno del tejido encefálico con el flujo sanguíneo. Nos muestra el estado de acople metabólico y si la autorregulación está indemne o alterada.

Es extremadamente útil para aplicar terapéuticas según la fisiopatología de la lesión, en este punto se diferencia de muchas otras herramientas de neuromonitoreo. En situaciones de hipertensión endocraneana, es diferente el tratamiento si se trata de una situación de isquemia o si se establece que existe aumento de la PIC por aumento del volumen sanguíneo cerebral. La aplicación de una única estrategia terapéutica en base al monitoreo de una única variable resultará deletéreo para el paciente.

BIBLIOGRAFÍA

1. Verweij BH, Amelink GJ, Muizelaar JP. Current concepts of cerebral oxygen transport and energy metabolism after severe traumatic brain injury. Prog Brain Res. 2007;161:111-24.
2. Bouma GJ, Muizelaar JP. Cerebral blood flow in severe clinical head injury. New Horiz. 1995 Aug;3(3):384-94.
3. Cruz J, Jaggi JL, Hoffstad OJ. Cerebral blood flow and oxygen consumption in acute brain injury with acute anemia: An alternative for the cerebral metabolic rate of oxygen consumption. Crit Care Med 1993; 21: 1218-1224. 4. Feldman Z, Robertson CS. Monitoring of cerebral hemodynamics with jugular bulb catheters. Crit Care Clin 1997;13:51-77.
4. Feldman Z, Robertson CS. Monitoring of cerebral hemodynamics with jugular bulb catheters. Crit Care Clin 1997;13:51-77.
5. Stocchetti N, Paparella A, Bridelli F, Bacchi M, Piazza P, Zuccoli P. Cerebral venous oxygen saturation studied with bilateral samples in the internal jugular veins. Neurosurgery. 1994 Jan;34(1):38-43.
6. Coplin WM, O'Keefe GE, Grady MS, et al. Accuracy of continuous jugular bulb oximetry in the intensive care unit. Neurosurgery. 1998 Mar;42(3):533-9.
7. Coplin WM, O'Keefe GE, Grady MS et al. Thrombotic, infectious, and procedural complications of the jugular bulb catheter in the intensive care unit. Neurosurgery. 1997 Jul;41(1):101-7.
8. Martin NA, Patwardhan RV, Alexander MJ et al. Characterization of cerebral hemodynamic phases following severe head trauma: hypoperfusion, hyperemia, and vasospasm. J Neurosurg. 1997 Jul;87(1):9-19.
9. Gopinath SP, Robertson CS, Contant CF, et al. Jugular venous desaturation and outcome after head injury. J Neurol Neurosurg Psychiatry 1994; 57: 717-723.
10. MacMillan CS, Andrews PJ, Easton VJ. Increased jugular bulb saturation is associated with poor outcome in traumatic brain injury. J Neurol Neurosurg Psychiatry 2001; 70: 101-104.
11. Cormio M, Valadka AB, Robertson CS. Elevated jugular venous oxygen saturation after severe head injury. J Neurosurg. 1999 Jan;90(1):9-15.
12. Kelly DF, Kordestani RK, Martin NA, et al. Hyperemia following traumatic brain injury: relationship to intracranial hypertension and outcome. J Neurosurg. 1996 Nov;85(5):762-71.
13. Vigué B, Ract C, Benayed M, et al. Early SjvO2 monitoring in patients with severe brain trauma. Intensive Care Med. 1999 May;25(5):445-51.
14. Cruz J. Relationship between early patterns of cerebral extraction of oxygen and outcome from severe acute traumatic brain swelling: cerebral ischemia or cerebral viability? Crit Care Med. 1996;24:953–956.
15. Thiagarajan A, Goverdhan PD, Chari P, Somasunderam K. The effect of hyperventilation and hyperoxia on cerebral venous oxygen saturation in patients with traumatic brain injury. Anesth Analg. 1998 Oct;87(4):850-3.
16. Poca MA, Sahuquillo J, Monforte R, Vilalta A. Métodos globales de monitorización de la hemodinámica cerebral en el paciente neurocrítico: fundamentos, controversias y actualizaciones en las técnicas de oximetría yugular. Neurocirugía 2005; 16: 301-322.
17. Cruz J. The first decade of continuous monitoring of jugular bulb oxyhemoglobin saturation: management strategies and clinical outcome. Crit Care Med. 1998 Feb;26(2):344-51.
18. Le Roux PD, Newell DW, Lam AM, Grady MS, Winn HR. Cerebral arteriovenous oxygen difference: a predictor of cerebral infarction and outcome in patients with severe head injury. J

Neurosurg. 1997 Jul;87(1):1-8.
19. Sahuquillo J, Poca MA, Ausina A, Báguena M, Gracia RM, Rubio E. Arterio-jugular differences of oxygen (AVDO2) for bedside assessment of CO2-reactivity and autoregulation in the acute phase of severe head injury. Acta Neurochir (Wien) 1996; 138: 435-444.
20. Gupta AK, Hutchinson PJ, Al-Rawi P. Measuring brain tissue oxygenation compared with jugular venous oxygen saturation for monitoring cerebral oxygenation after traumatic brain injury. Anesth Analg 1999;88:549-553.
21. Springborg JB, Frederiksen HJ, Eskesen V, Olsen NV. Trends in monitoring patients with aneurysmal subarachnoid haemorrhage. Br J Anaesth. 2005 Mar;94(3):259-70.
22. Hayashi T, Suzuki A, Hatazawa J, et al. Cerebral circulation and metabolism in the acute stage of subarachnoid hemorrhage. J Neurosurg. 2000 Dec;93(6):1014-8.
23. Heran NS, Hentschel SJ, Toyota BD. Jugular bulb oximetry for prediction of vasospasm following subarachnoid hemorrhage. Can J Neurol Sci. 2004 Feb;31(1):80-6.
24. Keller E, Steiner T, Fandino J, Schwab S, Hacke W. Jugular venous oxygen saturation thresholds in trauma patients may not extrapolate to ischemic stroke patients: lessons from a preliminary study. J Neurosurg Anesthesiol. 2002 Apr;14(2):130-6.
25. Møller K, Strauss GI, Thomsen G, et al. Cerebral blood flow, oxidative metabolism and cerebrovascular carbon dioxide reactivity in patients with acute bacterial meningitis. Acta Anaesthesiol Scand. 2002 May;46(5):567-78.
26. Mayer SA, Lignelli A, Fink ME, et al. Perilesional blood flow and edema formation in acute intracerebral hemorrhage: a SPECT study. Stroke. 1998 Sep;29(9):1791-8.
27. Zazulia AR, Diringer MN, Videen TO, et al. Hypoperfusion without ischemia surrounding acute intracerebral hemorrhage. J Cereb Blood Flow Metab. 2001 Jul;21(7):804-10.
28. Brain Trauma Foundation; American Association of Neurological Surgeons; Congress of Neurological Surgeons; Joint Section on Neurotrauma and Critical Care, AANS/CNS, Bratton SL, Chestnut RM, Ghajar J, et al. Guidelines for the management of severe traumatic brain injury. X. Brain oxygen monitoring and thresholds. J Neurotrauma. 2007;24 Suppl 1:S65-70.

COMENTARIOS

En este interesante artículo los autores presentan evidencias en la utilidad de la saturación yugular de oxigeno como método de neuromonitoreo, surgidas del análisis bibliográfico de los artículos publicados en el periodo comprendido entre Enero de 1992 y Septiembre de 2012.

Se describen los aspectos técnicos del monitoreo de la saturación yugular de oxigeno (SyO_2), y su importancia como marcador de la relación entre la tasa de del metabolismo cerebral de oxigeno ($TMCO_2$) y el flujo sanguíneo cerebral (FSC). Establecen un pormenorizado análisis de sus aplicaciones clínicas en los traumatismos encefalocraneanos, hemorragia subaracnoidea, accidentes cerebrovasculares y meningitis, describiendo las evidencias encontradas y las recomendaciones de su utilización fundamentalmente en la patología traumática craneana grave con lesiones secundarias difusas tanto en su valoración diagnóstica como para la orientación o direccionamiento del tratamiento.

Los pacientes neurocríticos, y en especial los que presentan TEC grave, son susceptibles de presentar un gran número de lesiones secundarias que pueden ensombrecer su pronóstico. El común denominador suele ser el establecimiento o potenciación de lesiones isquémicas, lo que justifica el monitoreo multimodal en estos pacientes siendo la valoración de la SyO_2 un método fácil de valorarlo en las unidades de cuidados intensivos.

Si bien en la actualidad la presión intracraneana (PIC) es el único parámetro encefálico que se monitoriza en forma rutinaria y obligatoria, en los TEC graves existen cada vez mayores evidencias que es necesario complementar el neuromonitoreo con otras variables que aporten información sobre el metabolismo y el flujo sanguíneo cerebral.

La saturación yugular de oxigeno constituye el parámetro más simple y más utilizado en la práctica clínica para valorar la idoneidad entre el aporte y el consumo cerebral de oxígeno. Si bien su monitoreo por si solo no influye en el pronóstico de los pacientes, así como tampoco lo hace la valoración de otras variables aisladas, como el monitoreo de la PIC, es importante su uso combinado con otros métodos como el dopppler transcraneal o la determinación de otros parámetros metabólicos mediante los cuales orientar las medidas terapéuticas para el control de los pacientes neurocríticos.

Félix Antonio Barbone

Esta es una muy interesante revisión de la utilidad del monitoreo de la Saturación Yugular de Oxígeno (SYO_2). Es una técnica mínimamente invasiva, descripta ya desde hace varios años, que no ha logrado establecerse en forma categórica como método de monitoreo para la mayoría de los pacientes neurocríticos. Uno de los motivos de esto, probablemente sea que la mayoría de la patología neurocrítica es de naturaleza focal y por lo tanto la medición global de la SYO_2 puede no representar los cambios metabólicos que suceden en el área de la lesión encefálica.

Es importante también recordar que la SYO_2 es en realidad una estimación indirecta de lo que en realidad nos gustaría conocer: flujo sanguíneo y metabolismo cerebral y por lo tanto, en caso de medirla, tal vez sea importante darle más significancia a las tendencias que a valores aislados de SYO_2.

Una última consideración es el riesgo potencial de causar trombosis oclusiva o sub-oclusiva de la vena yugular interna canulada, por lo que el tiempo de canulación debería minimizarse en lo posible y si ocurre empeoramiento tardío de la presión inrtracraneana, considerar a la obstrucción del drenaje venoso como causa posible dentro de los diagnósticos diferenciales.

Este artículo presenta en forma objetiva la evidencia actual, y sirve como artículo de consulta de este tema considerado a veces un tanto controversial.

Fernando D. Goldenberg

Malformaciones arteriovenosas

Revisión y análisis estadístico de 52 MAVs tratadas durante el período de 2000-2010 Tercera parte

Mariano P. Rinaldi, Emilio Mezzano, Matías Berra, Heraldo Parés, Ricardo Olocco, Francisco Papalini
Hospital Córdoba, Córdoba, Argentina

RESUMEN
Introducción: describir nuestra experiencia en el tratamiento de las MAVs analizando: procedimientos endovasculares utilizados, resultados postoperatorios y complicaciones asociadas, estadificación según escalas de Barthel y Rankin modificadas.
Material y Métodos: la población de estudio se constituyó por 52 pacientes con MAVs la cual fue analizada y estudiada mediante examen neurológico pre y postoperatorio, TC cerebral, RM cerebral y arteriografía de 4 vasos de cuello, la totalidad fue tratada mediante cirugía convencional en nuestro Servicio durante el período comprendido entre los años 2000 a 2010.
Resultados: recibieron tratamiento endovascular previo a la cirugía 16 MAVs (30,76 %). Todas fueron operadas. Doce pacientes mejoraron en el postoperatorio (23,07 %), 30 pacientes (57,69%) no sufrieron modificaciones y 10 de ellos (19,23%) empeoraron durante el postoperatorio. La mortalidad fue de 7 casos (13,46 %).
Conclusión: consideramos a los procedimientos endovasculares y la radiocirugía una herramienta de indudable valor terapéutico. Creemos que el subgrupo de MAVs grados III, IV y V representa una entidad singular que las distingue del resto, como una subtipo que requiere más aun de una compleja toma de decisiones. Tuvimos las mayores complicaciones postoperatorias en MAVs grados III y IV. Nuestra mortalidad postoperatoria coincide con la bibliografía consultada.

Palabras clave: Malformaciones Arteriovenosas; Procedimientos Endovasculares; Resultados Quirúrgicos; Escala de Barthel y Rankin

ABSTRACT
Introduction: *to describe our experience in treating AVMs based on the endovascular procedures used, postoperative results and associated complications, staging according to Barthel Index and modified Rankin Scale.*
Patients and Method: *we present 52 patients with AVMs which were analysed and studied by Pre and Post-Surgery Neurological exam, brain CT, Brain IRM and four Neck vessels arteriography. All the patients were treated by conventional Surgery at our Department of Neurosurgery for the 2000–2010 period.*
Results: *Sixteen patients with AVMs (30.76%) underwent endovascular treatment prior to surgery. 100% were operated. 12 patients (23.07%) improved their clinical condition in the postoperative period, 30 patients (57.69%) showed no changes, and 10 of them (19.23%) experienced deterioration during the postoperative period. There were 7 mortal cases (13.46%).*
Conclusion: *we believe that endovascular procedures and radiosurgery are tools of immense therapeutic value. We also consider that the subgroup of AVMs grade III, IV and V have unique features that distinguish them among the rest as a subtype, thus requiring extreme care when making decisions. Most postoperative complications occurred with AVMs grade III and IV. The mortal cases in the postoperative period coincided with those mentioned in the bibliography consulted.*

Key Words: *Arterio-Venous Malformations; Endovascular Procedures; Surgical Results; Barthel Index and Rankin Scale*

INTRODUCCIÓN

Las malformaciones arteriovenosas representan una de las patologías más complejas en lo que respecta a su manejo, toma de decisión, tratamiento y evolución. El riesgo al que está expuesto un paciente portador de ella pone en evidencia su complejidad y su difícil manejo, motivo por el cual el tratamiento de las mismas debe involucrar un profundo análisis del equipo multidisciplinario neurovascular a cargo.

Los procedimientos endovasculares constituyen una importante herramienta para el tratamiento de las MAVs, desde su inicio y a través de su mejora constante le ha permitido al equipo neurovascular contar con una técnica de indudable valor en el tratamiento de la patología vascular compleja, permitiendo no solo realizar el procedimiento diagnóstico, sino además seleccionar una estrategia para la embolización de vasos aferentes y de aneurismas pre, intra o postnidales. No obstante ello, en algunos casos no es un tratamiento definitivo o la ayuda obtenida es mínima por lo que no está indicado este método en la totalidad de los casos.

A través del análisis descriptivo propuesto plasmamos nuestra experiencia y nuestros resultados en el manejo y la toma de decisión diagnóstico/terapéutica, citando el trabajo de algunos autores referentes en el tema con quienes confrontamos la información obtenida.

El objetivo de este trabajo es analizar nuestra experiencia en el tratamiento de las MAVs analizan-

Mariano P. Rinaldi
rinaldimariano@gmail.com
Conflicto de intereses: los autores declaran no presentar conflicto de intereses.

do: procedimientos endovasculares utilizados, resultados postoperatorios, complicaciones asociadas y estadificación según escalas de Barthel y Rankin modificadas.

MATERIALES Y MÉTODOS

Realizamos un análisis estadístico descriptivo de nuestra población, la cual incluyo a 52 pacientes portadores de malformaciones arteriovenosas tratadas durante un período de 10 años (2000-2010) en el Servicio de Neurocirugía del Hospital Córdoba, cuyo diagnóstico fue realizado mediante examen clínico/neurológico y fueron estudiados mediante TC cerebral, RM cerebral y arteriografía de 4 vasos de cuello.

Analizamos la presentación de variables cualitativas y cuantitativas utilizando escalas nominales y ordinales para la medición y obtención de conclusiones finales.

En esta tercera etapa analizamos las mismas según: utilización de procedimientos endovasculares, tipo de cirugía realizada (electiva o de urgencia), y evaluamos los resultados obtenidos mediante examen neurológico postoperatorio estadificándolas según las escalas de Barthel y de Rankin modificada, además analizamos las complicaciones obtenidas.

Fueron excluidos del análisis estadístico aquellos pacientes portadores de fístulas arteriovenosas, angiomas cavernosos y malformaciones o anomalías del drenaje venoso.

RESULTADOS

Luego de analizar la información estadística obtenida pudimos corroborar que en lo referido a procedimientos endovasculares en el tratamiento de las MAVs, en nuestra serie solo 16 casos (30,76%) necesitaron tratamiento endovascular previo al tratamiento quirúrgico definitivo, los cuales se detallan a continuación:

- **MAV Cerebelosa grado I de Spetzler modificada:** se embolizó un 1 caso (1,92%).
- **MAVs grado II de Spetzler:** se embolizaron 3 casos (5,77% del total).
- **MAVs grado III:** se embolizaron 4 casos (7,69% del total), de estos encontramos solo un 50% de asociación con aneurismas arteriales y venosos.
- **MAVs grado IV:** se embolizaron 7 casos (13,46% del total) previo a cirugía, en este tipo de MAVs encontramos que todas se asociaban con aneurismas, siendo la mitad arteriales (80% tipo I y 20% tipo IV) y la otra mitad venosos (50% intranidales y 50% postnidales), los objetivos buscados con el procedimiento endovascular fueron embolizar los aneurismas asociados para disminuir el riesgo de sangrado y disminuir el flujo de la MAV ya que de este grupo un 44,4 % (4 casos) eran MAVs de alto flujo.
- **MAVs grado V** tuvimos 2 casos (3,84%), se embolizó solo un caso (50%) previo a cirugía, esta tenía asociado un aneurisma tipo I, cabe destacar que en esta se tuvieron que realizar dos procedimientos endovasculares previos a la cirugía.

Los resultados se esquematizan en la tabla N° 1 y en el gráfico N°1, respectivamente.

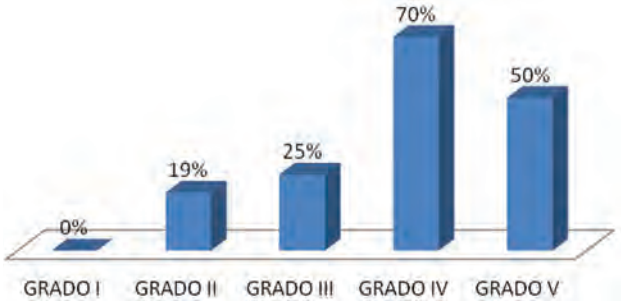

Gráfico 1: Relación entre el grado de Spetzler-Martin y porcentaje de la muestra embolizado.

Procedimientos quirúrgicos en el tratamiento de las MAVs

En lo que respecta a la realización de procedimientos quirúrgicos, podemos decir que en nuestra serie la totalidad de las MAVs fueron intervenidas quirúrgicamente, de las cuales 45 casos (86,53%) lo hicieron en forma programada y 7 casos (13,46%) requirieron procedimientos quirúrgicos de urgencia; en su totalidad por eventos vasculares hemorrágicos: en 4 casos (57,14%) fueron supratentoriales, siendo el volumen promedio del hematoma en ellos de 46,3 cm^3 y en fosa posterior 3 casos (42,85%) se presentaron con ACV hemorrágico de la región infratentorial con un volumen promedio del hematoma de 10 cm^3. Además de las hemorragias pudimos observar que 3 de los 7 casos (42,85%) operados de urgencia tenían hidrocefalia obstructiva asociada.

Es de destacar que del total de los pacientes intervenidos

TABLA 1: RELACIÓN ENTRE EL GRADO DE SPETZLER-MARTIN Y EL PORCENTAJE DE LA MUESTRA EMBOLIZADO.

MAVs grado Spetzler-Martin	I (5 casos)	II (16 casos)	III (16 casos)	IV (9 casos)	V (2 casos)	I modificada (1 caso)
% de MAVs embolizadas	0% 0/5	18.75% 3/16	25% 4/16	**77,77%** 7/9	**50%** 1/2	**100%** 1/1

quirúrgicamente en forma programada (45 casos), 13 de ellos (28,88%) tuvieron eventos vasculares hemorrágicos al momento del ingreso con un volumen promedio del hematoma de 25 cm^3. Solo en 10 casos (76,92%) el sangrado se ubicó a nivel supratentorial y en los 3 casos restantes (23,07%) a nivel infratentorial.

En las MAVs supratentoriales tratadas objetivamos la presencia de hidrocefalia en 11 casos (24,44%). Estos resultados se plasman en la tabla N° 2 y en el gráfico N° 2, respectivamente.

Mortalidad asociada al grado de Spetzler-Martin y en relación al tratamiento quirúrgico realizado

Respecto a la mortalidad asociada podemos decir que tuvimos un porcentaje de mortalidad del 13,46% (7 casos) del total de las MAVs operadas; siendo estas: en cirugías programadas 3 casos (5,77%) y en cirugías de urgencia 4 casos (7,69%).

Respecto a aquellos pacientes con cirugías programadas que fallecieron, 2 de ellos lo hicieron por complicaciones infecciosas durante la internación en la unidad de terapia intensiva. El paciente restante lo hizo por complicaciones respiratorias.

En los pacientes fallecidos en el grupo de cirugías de urgencia pudimos comprobar que 1 de ellos fue a causa de meningitis por gérmenes multiresistentes, secundaria a fístula de LCR de localización supratentorial en paciente con MAV grado III; otro paciente por ventriculitis en una MAV grado III de Spetzler modificada con localización en hemisferio cerebeloso derecho, y un tercer paciente con una MAV grado IV que resangró en el tercer día del postoperatorio, falleciendo 7 días después por paro cardiorespiratorio asociado a sepsis secundaria a meningitis por germen multiresistente.

De los 7 pacientes fallecidos, 3 (42,85%) correspondían a MAVs grado III. Tres (42,85%) correspondieron a MAVs grado IV y 1 (14,28%) a MAVs grado III de Spetzler modificada de la fosa posterior.

La relación entre la mortalidad quirúrgica en cirugías programadas y en cirugías de urgencia, así como las causas desencadenantes y su relación con el grado de Spetzler-Martin afectado más frecuentemente, se esquematiza en la tabla N°3, N° 4 y en el gráfico N°3, respectivamente.

Complicaciones asociadas y resultados obtenidos

En relación a las complicaciones descriptas más abajo es necesario aclarar que en algunos casos se dieron más de una complicación en el mismo paciente. Observamos que las más frecuentemente encontradas fueron las detalladas a continuación y esquematizadas en el gráfico N° 4.

Hematomas postoperatorios

TABLA 2: RELACIÓN ENTRE CIRUGÍAS PROGRAMADAS/CIRUGÍAS DE URGENCIA Y HALLAZGOS ENCONTRADOS.

MAVs operadas (52)	Total	ACV HGCO	Hidrocefalia
Cirugías programadas	45 casos (86,53%)	13 casos (28,28%)	11 casos (24,44%)
Cirugías de urgencia	7 casos (13,46%)	7 casos (100%)	3 casos (42,85%)

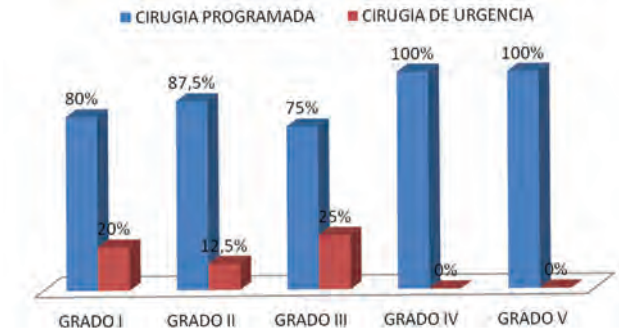

Gráfico 2: Relación entre Grado de Spetzler-Martin / requerimiento de cirugía programada o de urgencia.

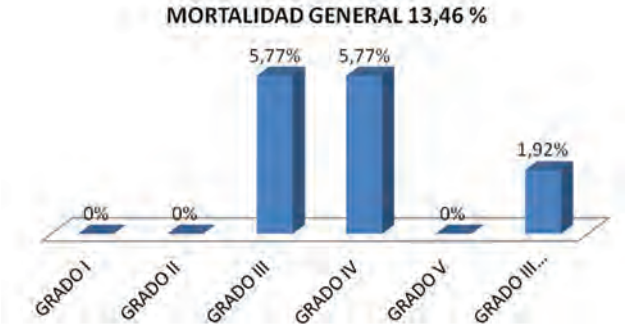

Gráfico 3: Relación mortalidad general y grado de Spetzler/Martin.

TABLA 3: RELACIÓN ENTRE MORTALIDAD QUIRÚRGICA EN CIRUGÍAS PROGRAMADAS Y/O DE URGENCIA Y CAUSAS DESENCADENANTES.

Mortalidad quirúrgica general 7 casos (13,46 %)	Total	Infecciones del SNC	Complicaciones respiratorias	Resangrado
Cirugía programada	3 casos (5,77%)	2 casos (3,84%)	1 caso (1,92%)	0%
Cirugía de urgencia	4 casos (7,69%)	4 casos (7,69%)	0%	1 caso (1,92%)

TABLA 4: RELACIÓN ENTRE MORTALIDAD Y GRADO DE SPETZLER-MARTIN AFECTADO.

Total de fallecidos: 7 casos (13,46%)	Mortalidad general	Mortalidad especifica por grado de Spetzler
MAVs grado III: 3 casos	5,77%	42,85%
MAVs grado IV: 3 casos	5,77%	42,85%
MAVs grado III Spetzler modificada: 1 caso	1,92%	14,28%

Tuvimos 2 casos (3.84%). Un paciente (1,92%) con MAV grado II de Spetzler y otro caso (1,92%) con MAV grado IV (temporal izquierda), ambos requirieron evacuación quirúrgica de urgencia. El paciente con la MAV grado 2 falleció una semana después.

Crisis convulsivas

Siete casos (13,45%), 3 pacientes (5,77%) con crisis parciales simples y 3 pacientes (5,77%) con crisis tónico-clónicas generalizadas, en todos los casos bajo remisión con tratamiento anticonvulsivante.

Breaktrough intraoperatorio

Un caso (1,92%) (MAV grado IV) requirió internación prolongada en terapia intensiva, sufrió déficit del lenguaje y déficit hemicorporal permanente.

Reacción alérgica al anticonvulsivante

Un caso (1,92%), requirió internación y cambio del mismo.

Infecciones

Tuvimos 7 complicaciones infecciosas (13,45%) durante la internación en la unidad de terapia intensiva. Un caso (1,92%) de meningitis por gérmenes multiresistentes, un paciente (1,92%) con ventriculitis asociada a fístula de LCR (MAV de fosa posterior), otro paciente (1,92%) con sepsis secundaria a meningitis por germen multiresistente. Todos fallecieron durante el postoperatorio.

Tuvimos un caso (1,92%) de osteomielitis de la plaqueta ósea que requirió de toilette quirúrgico, tratamiento antibiótico y posteriormente, a los 5 meses, craneoplastia con material protésico. Dos casos (3,84%) presentaron infecciones de piel por estafilococo que se resolvieron con antibióticos. Tuvimos un paciente fallecido por neumonía asociada al respirador (1,92%).

Fístula de LCR

Un caso (1,92%) en un paciente con MAV grado III b.

Infarto de territorio Silviano

Tuvimos un caso (1,92%) de localización derecha e incompleto luego de cirugía por MAV grado III que requirió de tratamiento antiedema cerebral, recuperándose favorablemente con déficit motor incompleto.

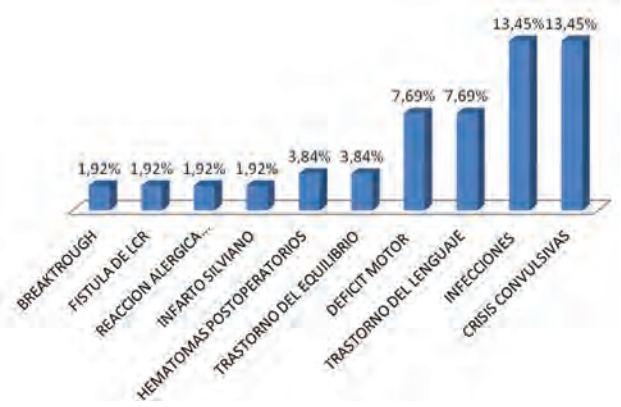

Gráfico 4: Complicaciones postoperatorias más frecuentes.

Déficit Motor

Tuvimos 4 casos (7,69%) durante el postoperatorio.

Trastornos del lenguaje

Tuvimos 4 pacientes (7,69%) manifestados por diferentes tipos de afasia.

Trastornos del equilibrio

Se presentaron 2 casos (3,84%) durante el postoperatorio.

Resultados obtenidos

Respecto a las complicaciones obtenidas discriminadas por grado de Spetzler/Martin podemos decir que obtuvimos las siguientes:

MAVs grado I (5): No encontramos complicaciones asociadas a este grupo de pacientes, ni mortalidad relacionada a los procedimientos terapéuticos.

MAVs Grado II (16): tuvimos un caso (1,92%) de sangrado postoperatorio que requirió evacuación de urgencia. Un caso presentó osteomielitis de plaqueta ósea por lo cual recibió antibióticos, toilette quirúrgica y craneoplastia a los 5 meses. Tuvimos un caso (1,92%) con déficit motor hemicorporal derecho con recuperación parcial. El resto no presentó ningún tipo de complicaciones. No tuvimos mortalidad asociada a este grupo de MAVs.

MAVs grado III (16): tuvimos 3 (5,77%) fallecidos, por otro lado 2 (3,84%) pacientes empeoraron su déficit motor pero lo mejoraron a los 6 meses del postoperatorio, 5 pacientes (9,61%) no presentaron cambios, 1 (1,92%) pa-

ciente que empeoró sin obtener mejoría respecto al ingreso y 5 (9,61%) que mejoraron francamente su examen neurológico postoperatorio en comparación con el del ingreso.

MAVs grado IV (9): tuvimos 3 fallecimientos (5,77%), 2 de ellos (3,84%) por infecciones durante la estadía en UTI y uno de ellos (1,92%) por resangrado posterior a embolización. Un caso (1,92%) permaneció sin cambios neurológicos, 4 casos (7,69%) mejoraron su examen neurológico respecto al examen de ingreso y un caso (1,92%) presentó un franco empeoramiento respecto al ingreso.

MAVs grado V (2): se los continúa controlando clínica y sintomáticamente sin presentar cambios hasta la fecha en su examen neurológico. En uno de ellos su principal motivo de consulta fue la cefalea la cual remitió después de la cirugía, el otro paciente se encuentra sin modificaciones en el examen neurológico luego de la cirugía.

Estatificación según escala de Barthel y Rankin modificada

Para cuantificar los resultados clínicos obtenidos, utilizamos dos escalas funcionales de patologías vasculares que permitiera demostrarlos objetivamente. Los puntajes obtenidos se detallan a continuación en el gráfico 5 y 6.

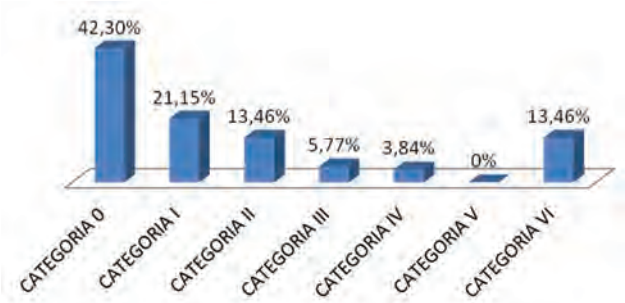

Gráfico 5: Correlación entre resultados obtenidos en referencia a escala de Rankin modificada.

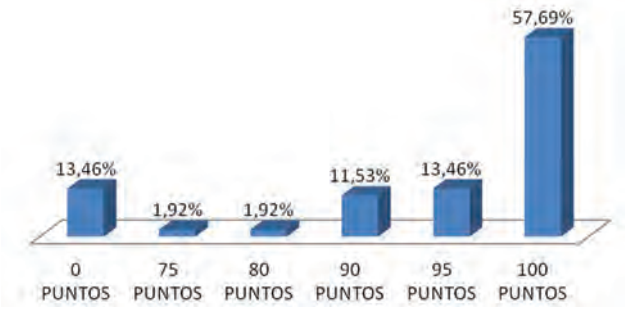

Gráfico 6: Resultados obtenidos en relación a escala de Barthel.

DISCUSIÓN

Hemos considerado necesario indicar el tratamiento endovascular solo en 16 (30,76%) de nuestros pacientes, siendo claro que a mayor grado fue más común su utilización y más común la asociación con aneurismas como es el caso de las grado IV, donde de 16 MAV se embolizaron 7 todas asociadas a aneurismas, esto concuerda con la bibliografía consultada respecto a la utilidad de este procedimiento preoperatorio para tratar los aneurismas intranidales, postnidales y en lo que se refiere a la disminución del flujo en aquellas de alto flujo, como así también para el tratamiento de las MAVs sintomáticas grado IV y V.[2,11,16,18,20,24,25]

En cuanto al tratamiento quirúrgico nuestros resultados no difieren con los diferentes autores consultados cuando se refiere al tratamiento de las MAV grado I y II, no obstante el tratamiento propuesto por algunos de ellos varía para los grados III, IV y V en donde la embolización seguida de cirugía, radiocirugía y o seguimiento clínico representan las modalidades terapéuticas propuestas por algunos de ellos.[1,4,6,9,14,15,19,21,23] Concordamos con ellos también en que las MAVs grado III, IV y V presentan una mayor complejidad por lo cual son pasibles de tratamiento combinado.

Es de hacer notar que en nuestros casos todos fueron tratados con cirugía, siendo el 86,53% en forma programada y el 13,46% en urgencias, ya sea para evacuar un hematoma intracerebral o realizar una derivación ventricular externa por hidrocefalia secundaria a hemorragia, este procedimiento de urgencia fue seguido siempre por el tratamiento quirúrgico diferido definitivo de la MAV.

Nuestras complicaciones son las mismas que se encuentran descriptas en la bibliografía internacional consultada.[3,8,12]

Coincidimos con los autores respecto al tipo de complicaciones presentadas aunque la frecuencia obtenida por nuestro análisis estadístico no fue similar con todos ellos, creemos que esto se debe a factores como el tamaño de la población en estudio y a la aplicación de diferentes tratamientos por los autores consultados tales como: radiocirugía y procedimientos endovasculares, métodos que no siempre estuvieron a nuestro alcance para ser aplicados en algunos pacientes.

Hemos obtenido un porcentaje estimado de mortalidad general del 13,46%, del total de las MAVs operadas, debiendo discriminarse aquellas operadas en forma programada, de las de urgencia siendo la mortalidad del 5,76% en el primer caso y del 7,69% en el segundo caso, cifra que es similar a la propuesta por algunos autores consultados.[5,7,22] Otros autores proponen cifras de mortalidad postoperatorias aún más bajas.[10,13,17] No obstante creemos que debe individualizarse a cada grupo de malformaciones arteriovenosas no solo por el grado de Spetzler-Martin al que corresponden, sino también por la localización, el número de eventos vasculares sufridos, las características angiográficas, los procedimientos endovasculares previos realizados, la experiencia del equipo quirúrgico y por

la disponibilidad del manejo postoperatorio por un equipo de terapia intensiva con experiencia en pacientes neurocríticos, ya que de ello depende en buen grado el resultado a obtener.

En nuestros resultados observamos que el 80% fueron muy buenos ya que 30 pacientes (57,69%) no cambiaron su examen entre el pre y post operatorio, y en 12 pacientes (23,07%) mejoraron luego de la cirugía, solo en 10 pacientes (19,23%) empeoraron luego de la cirugía, pero 6 de ellos transitoriamente.

CONCLUSIÓN

Nuestros resultados coinciden con los autores consultados, no obstante algunos proponen cifras algo más bajas de mortalidad, aunque asimismo coincidimos con ellos en la mayor prevalencia de esta en los grupos de MAVs de grado intermedio y alto de Spetzler-Martin. Respecto a las complicaciones postoperatorias tuvimos los mayores índices en aquellas MAVs grado III y IV en concordancia con la bibliografía consultada, prevaleciendo en ellas las patologías infecciosas, el déficit motor transitorio y en ocasiones puntuales los hematomas postoperatorios, el evento vascular isquémico y el breaktrough.

Consideramos que tanto los procedimientos endovasculares y la radiocirugía representan herramientas de indudable valor terapéutico, aunque debido a la escasez de recursos del medio público hospitalario en el que se desarrolla nuestro trabajo debimos seleccionar concienzudamente aquellos pacientes que se beneficiaron de estos. Consideramos de invaluable importancia el consenso y el trabajo en equipo entre el neurocirujano vascular, el neuroradiólogo intervencionista, el radioterapista y el neurointensivista, siendo de vital importancia en la toma de decisiones ante un paciente portador de patología vascular de compleja resolución. Por último, consideramos que el subgrupo de MAVs grados III, IV y V de Spetzler-Martin representan una entidad singular en lo que respecta a decisión terapéutica, terapia combinada y complejidad quirúrgica hecho que a nuestro juicio las distingue como un subtipo que requiere aún más que el resto de las MAVs de una compleja toma de decisiones.

BIBLIOGRAFÍA

1. Camarata PJ, Heros RC. Arteriovenous Malformations of the Brain; Neurological Surgery. Julian R. Youmans, M.D., Ph.D. fourth edition, 2:1397-1401.
2. Cowley MC III, Cloft HJ, Oyesiku NM. Barrow DL. Combined Therapy: The Team Approach; Stieg E. Ph; Batjer H; Samson D editors. Intracranial arteriovenous Malformations. Ed 2007. New York: Healthcare. USA, Inc. 2007. 14:189-194.
3. Deruty R, Turjman F, and Pelissou-Guyotat I. Surgical Management of Cerebral Arteriovenous Malformations; Operative Neurosurgical Techniques; Schmidek; & Sweet Editors-Fourth Edition-Vol 2:1380-1389.
4. Getch CC, Eddleman C, Swope MK, Batjer Hunt H. Surgical Principles; Stieg E. Ph; Batjer H; Samson D editors. Intracranial arteriovenous Malformations. Ed 2007. New York: Healthcare. USA, Inc. 2007. 11:149-150.
5. Greenberg MS M.D., Handbook of Neurosurgery. Seventh Edition 2010. 31:1101-1103.
6. Hacein Lofti Bey, Pile Spellman John and Ogilvy Christopher S. Embolization of Brain Arteriovenous Malformations; Surgical management of Neurovascular disease; Ojemann R; Ogilvy Ch; Crowell R; Heros R. Editors 3ra Ed. 1995. Section three, chapter 26: 412-417.
7. Hamilton Allan J., Baldasarre Stea and Bruce A. Lulu Stereotactic Radiosurgery for Vascular Malformations of the Brain; Neurovascular Surgery. Philip Carter, Mark G. Hamilton and Robert Spetzler Editors. Ed 1995. cap. 59:1077.
8. Heros Roberto C. Surgery For Arteriovenous Malformations of the Brain; Surgical management of Neurovascular disease; Ojemann R; Ogilvy Ch; Crowell R; Heros R Editors.3ra Ed. 1995. Section three, cap. 27:419-421.
9. Heros Roberto C. Surgery For Arteriovenous Malformations of the Brain; Surgical manegment of Neurovascular disease; Ojemann R; Ogilvy Ch; Crowell R; Heros R Editors; 3ra Ed. 1995. Section three, cap. 27:468-471.
10. Lavine Sean D. and Giannotta Steven L. Surgical Complications; Stieg E. Ph; Batjer H; Samson D editors. Intracranial arteriovenous Malformation; edit Healthcare New York. Cap. 29:393-394/399-402.
11. McLnerney James and Harbaugh Robert E. Decision Analysis for Asymptomatic Lesions; Stieg E. Ph; Batjer H; Samson D editors. Intracranial arteriovenous Malformations. Ed 2007. New York: Healthcare. USA, Inc. 2007. Cap. 9:129-132.
12. Morcos Jacques J. and Heros Roberto C. Supratentorial Arteriovenous Malformations; Neurovascular Surgery- Philip Carter, Mark G.Hamilton and Robert Spetzler Editors, Ed. 1995, cap. 52:996-999.
13. Morgan Michael K., M.D., F.R.A.C.S, Drummond Katharine J., M.B.B.S. and F.R.A.C.S et al. Surgery for cerebral arteriovenous malformation: Risks related to lenticulostriate arterial. Supply Journal of Neurosurgery 1997, vol. 86:5-10.
14. Morgan Michael K., M.D., F.R.A.C.S., Johnston Ian H., F.R.C.S., F.R.C.S., Hallinan John M. F.R.A.C.R., F.R.C.R., and Weber Neville C., Ph.D. Complications of surgery for arteriovenous malformations of the brain Journal of Neurosurgery. February 1993, Vol. 78: 176-182.
15. Ogilvy Christopher S. and Chapman Paul H. Radiosurgery for Brian Arteriovenous Malformations; Surgical management of Neurovascular disease; Ojemann R; Ogilvy Ch; Crowell R; Heros R. 3ra Ed. 1995, Section three, chapter 28:477-478.
16. Panullo Susan C. and Abbott Jordan. Radiosurgical Principles; Stieg E. Ph; Batjer H; Samson D editors. Intracranial arteriovenous Malformations. Ed 2007. New York: Healthcare. USA, Inc. 2007. Cap. 13:179-184.
17. Parkinson D, M.D., Bachers G, M.D. Arteriovenous malformations. Summary of 100 consecutive supratentorial cases. Journal of Neurosurgery September 1980, Vol. 53:285-299.
18. Perata Humberto J., M.D., Tomsick Thomas A., M.D. and Tew John, Jr., M.D. Feeding artery pedicle aneurysms: Association with parenchymal hemorrhage and arteriovenous malformation in the brain. Journal of Neurosurgery, 1994, Vol. 80:8-10.
19. Pikus Harold J., M.D., Beach Michael L., M.D., Ph.D. et al. Microsurgical treatment of arteriovenous malformations: Analysis and comparison with stereotactic radiosurgery; Journal of Neurosurgery: Focus April 1998 Vol 88, N°4:8-11.
20. Pikus Harold J. and Heros Roberto C. Perisylvian Arteriovenous Malformations; Stieg E. Ph; Batjer H; Samson D editors. Intracranial arteriovenous Malformations. Ed 2007. New York: Healthcare.

USA, Inc. 2007. Cap. 17:252-254.
21. Prestigiacomo Charles J., Pile-Spellman John. Endovascular Principles; Stieg E. Ph; Batjer H; Samson D editors. Intracranial arteriovenous Malformation; Ed 2007. New York: Healthcare. USA, Inc. 2007. Cap. 12:161-165.
22. Spetzler Robert, M.D. and Ponce Francisco A., M.D. A 3 Tier Classification of cerebral arteriovenous malformations; Journal of neurosurgery 2011 Vol. 114:845-848.
23. Tatter Stephen B. and Ogilvy Christopher S. Surgical management of Neurovascular disease; Ojemann R; Ogilvy Ch; Crowell R; Heros R Editors 3ra Ed. 1995, Section three, Chapter 25:399.
24. Wanebo John E., Ojemann Jeffrey G. and Dacey Ralph G., Jr. Supratentorial Lobar Arteriovenous Malformations. Stieg E. Ph; Batjer H; Samson D editors. Intracranial arteriovenous Malformations. Ed 2007. New York: Healthcare. USA, Inc. 2007. Cap. 16: 225-237.
25. Yuki Ichiro, M.D., Kim Robert H., M.D., Duckwiler Gary, M.D., Viñuela, Fernando, M.D. et al. Treatment of brain arteriovenous malformations with high-flow arteriovenous fistulas: risk and complications associated with endovascular embolization in multimodality treatment. Journal of Neurosurgery. Vol. 113:718-720.

COMENTARIO

Los autores reportan los resultados obtenidos en el tratamiento de una serie de 52 pacientes con MAV cerebrales. En concordancia con el estado del arte del tratamiento de esta patología, la embolización preoperatoria fue utilizada con mayor frecuencia en las MAV Grado IV y V de la clasificación de Spetzler-Martin. La embolización preoperatoria favorece el procedimiento quirúrgico, disminuyendo las pérdidas hemáticas y permitiendo el tratamiento de aneurismas asociados alejados del campo quirúrgico. Las complicaciones y la mortalidad postoperatoria fue más frecuente también en MAV de alto grado, lo cual demuestra las dificultades que esta patología presenta al cirujano. Ochenta por ciento de los pacientes tuvieron muy buenos resultados funcionales y esto es de suma importancia para discutir en el preoperatorio sobre las expectativas que el paciente tiene sobre su tratamiento. Es importante mencionar que en casos de MAV de alto grado asintomáticas u oligosintomáticas, el seguimiento clínico-radiológico es una opción a plantear dadas las posibilidades de secuelas postoperatorias. El trabajo no menciona la realización de angiografías postoperatorias para evaluar el grado de resección. En casos de remanentes lesionales pequeños, la radioterapia en sus distintas variantes, se constituye en una alternativa de sumo valor. Es necesario destacar la labor del equipo quirúrgico, no solo por los resultados obtenidos sino también por la actitud de evaluar sus resultados y reportarlos.

Jorge Salvat

Costos económicos en craneotomía vigíl para la resección de tumores intracerebrales

Eduardo E. Lovo[1], Mario Minervini[1], Emilio Ahues[1], Rafael Martínez Cortez[1], Héctor Moreira[2], Eugenia B. Arévalo[3]

[1]Programa de Neuro-oncología, Instituto de Neurociencias del Hospital de Diagnóstico de El Salvador. C.A., [2]Neuro-radiología Hospital de Diagnóstico de El Salvador C.A., Clínica Brito-Mejía Peña, [3]Departamento de Bioestadística Universidad Matías Delgado de El Salvador

RESUMEN

Introducción: la técnica de craneotomía vigíl (CV) ha facilitado la extracción de lesiones intracerebrales cercanas a áreas elocuentes debido a la información inmediata que se puede obtener por vía de cortico-estimulación.

Objetivo: describir los costos económicos comparativos entre CV y anestesia general (CAG).

Método: se estudiaron los casos operados bajo CV, desde noviembre del 2007 a octubre del 2012, en el Hospital de Diagnóstico de El Salvador. Se operaron 63 pacientes bajo CV, de estos, 45 con patología oncológica fueron comparados contra 45 pacientes operados bajo CAG. Se analizan costos de CV versus CAG, los cuales se desglosan en: procedimiento, días de estancia intrahospitalaria y unidades intermedias.

Resultados: el costo promedio de CV fue de 6,540 USD (6,300 – 6,900) versus 8,550 USD (8,000 - 9,000) de CAG (p.0003). El tiempo en quirófano fue de 257.49 minutos en CV y de 247.51 minutos para CAG (p.0.63). El tiempo promedio hospitalización en CV fue de 2.1 días (1-4) y en CAG de 2.9 días (2-5) (p0.004). Tres (6.6%) pacientes de CV pasaron a unidad de cuidados intermedios (UCIM), de CAG 6 (13.3%) pacientes pasaron a UCIM (p.0.04). La tasa de resección volumétrica según RM control fue de 92% (40-100) en CV versus 95% (62-100) en CAG (p.0.5).

Conclusiones: la CV mostró ser más económica que la clásica CCAG e incurre en menor tiempo de hospitalización. Las series no fueron comparables en cuanto a cercanía de las lesiones a áreas elocuentes y a la existencia de complicaciones, ya que la mayoría de casos en dichas áreas fueron operados por CV.

Palabras clave: Tumor Cerebral; Cirugía; Craneotomía Vigíl; Neoplasia Cerebral; Costos

ABSTRACT

Introduction: *awake craniotomy (CV) technique made easier the resection of intracerebral lesions near eloquent cortex due to the immediate information that can be obtained via cortico-stimulation.*

Objective: *to investigate comparative costs at our center between CV and general anesthesia (CAG).*

Method: *we analyzed the cases that were operated under CV from November 2007 to October 2012 at the Hospital de Diagnóstico de El Salvador. During this period 63 patients were operated using CV. 45 patients with oncological pathology were chosen that could be compared to 45 patients that were operated by the same team but under CAG. Comparative costs were studied and broken down in the direct cost of procedure, hospital stay in regular and intermediate care units. A brief description of the techniques used is provided and clinical results with regards to volumetric resection and neurological complications.*

Results: *the average cost of CV was 6,540 USD (6,300 – 6,900) versus 8,550 USD (8,000 - 9,000) of CAG (p.0003). Operating room time was 257.49 minutes in CV and 247.51 minutes for CAG p.0.63. The average hospitalization time was in CV 2.1 days (1-4) and 2.9 days in CAG (2-5) (p.0.004). Three (6.6%) patients of CV needed Intermediate Care (UCIM), in CAG 6 (13.3%) patients needed (UCIM p.0.04). The proportion of lesions next to or in eloquent cortex was CV (36) versus CAG (15) 2.4:1 (p.0.0031). Volumetric resection according MRI was 92% (40-100) in CV versus 95% (62-100) in CAG, (p.0.5).*

Conclusions: *awake craniotomy showed to be less expensive than CAG and had less hospital stay. Both series were not comparable with regards to tumor resection in eloquent or near eloquent cortex and complications due to the fact that most of the complex cases were operated under CV.*

Keywords: *Brain Tumor; Surgery; Awake Craniotomy; Cerebral Neoplasm; Costs*

INTRODUCCIÓN

Históricamente la craneotomía vigíl data de miles de años antes del nacimiento de la neurocirugía que conocemos.[1] Décadas atrás, Penfield -principalmente en epilepsia- y posteriormente Olivecrona -en tumores- refinaron en gran medida la técnica que actualmente se emplea.[1,3,4] Con el advenimiento de la neuronavegación y otras técnicas anestésicas más sofisticadas, la CV se ha popularizado, sin embargo la mayoría de los centros de avanzada neuroquirúrgica en donde se practica la reserva para la resección de lesiones cercanas o en las inmediaciones de áreas elocuentes.[4-9]

Estudios recientes han mostrado menores costos y tiempos de hospitalización de CV versus CAG,[2] en adición a esto también ha mostrado mejores resultados neurológicos en algunas series, lo cual ha llevado a algunos centros[10,13] incluyendo el nuestro[15] a escoger la CV como la técnica quirúrgica de elección en la cirugía de lesiones intrínsecas supratentoriales, independientemente de su cercanía a áreas elocuentes (CV no selectiva).

A pesar de los beneficios asociados a ella, la CV no suele ser una técnica de primera elección, probablemente porque demanda un balance delicado entre anestesiólogo y ciruja-

Eduardo E. Lovo
info@drlovo.com

Conflicto de intereses: los autores declaran no presentar conflicto de intereses.

no, amplia experiencia y también debido a que en ocasiones la cortico-estimulación puede desencadenar crisis convulsivas que pueden poner en riesgo la vida del paciente.

En el presente artículo describimos el papel que desempeña la CV en nuestra práctica neuroquirúrgica; previamente habíamos reportado nuestra experiencia inicial sobre CV no selectiva en resección de lesiones tumorales supratentoriales.[15] El presente estudio hace un análisis detallado sobre los costos de CV versus CAG. De igual manera se describe su margen de seguridad.

Según nuestro conocimiento, esta es una de las casuísticas más grandes reportadas en Latinoamérica y el primer artículo de la región que analiza los costos comparativos de estas dos técnicas anestésicas.

MATERIAL Y MÉTODO

Se revisaron los casos clínicos de lesiones cerebrales operados, desde noviembre de 2007 a octubre de 2012, en el Hospital de Diagnóstico de El Salvador. En todos los casos, el cirujano fue el autor principal del presente reporte. Un total de 312 cirugías de lesiones cerebrales se habían llevado a cabo durante ese período, de éstos, 63 (20.1%) pacientes habían sido operados bajo técnica de CV.

Con el propósito de homogeneizar la serie hacia una comparativa con CAG se consideraron únicamente los casos de tumores operados de manera electiva; se excluyeron otras patologías que fueron operadas bajo CV tales como: hematomas intracerebrales, cavernomas, casos de epilepsia y abscesos. Se tomó un número igual de pacientes de la serie en los cuales se utilizaron los mismos recursos tecnológicos, cuyo el tiempo promedio operatorio había sido similar y las complicaciones que existieron intentaban ser equiparables en ambas series en orden de cantidad, magnitud e impedimento, pero que fueron operados bajo CAG.

Se evaluaron los costos de ambos procedimientos los cuales monetariamente son reflejados en dólares redondeados al décimo más próximo, se cuantificó los días necesarios de hospitalización. Debido a que no se pudo determinar el número exacto de horas de permanencia intrahospitalaria, dicha variable se homogeneizó de la siguiente manera: si el paciente había sido dado de alta al completar el día se consideró como día entero, si fue dado de alta al siguiente día pero no completó las 24 horas completas se consideró como 0.5. A manera de ejemplo si un paciente permaneció 50 horas, esto equivale a 2.5 días. Se analizó el tiempo de estancia en cuidados intermedios/intensivos postoperatorios, si existieron y cuánto tiempo permanecieron allí.

Breve descripción de la técnica quirúrgica

Se resume brevemente la tecnología y la técnica utilizada en CV en nuestro centro ya que ha sido descrita ampliamente en otra publicación.[15]

En todos los procedimientos de CV y de CAG se utilizó por lo menos una sino todas las tecnologías acá descritas: Ultrasonografía Intraoperatoria (USGIOP) Sonosite, Titan™ (Sonosite Inc. Bothell, WA. USA) con un transductor C11/8-5 Broadband curved array. Desde Agosto del 2008 se agregó: Cirugía Guiada por Imágenes (CGI) con el sistema Cygnus PFS™ Image Guided System (Compass International, Rochester, MN USA) y coticoestimulación con generador de corriente de Ojemann (Cortical Stimulator; Radionics, Inc., Burlington, MA. USA). A finales de ese mismo año se agregó protocolos de Resonancia Magnética Funcional (BOLD Blood Oxigen Level Dependent technique) utilizando el resonador Magnetom Avanto (Siemens, Erlanger) de 1.5 Tesla y de tractografía (DTI Diffusion Tensor Imaging). Con el mismo equipo de resonancia magnética se implementó a finales de ese mismo año la utilización de Resonancia Magnética Transoperatoria (Intraoperatoria) (RMTop) que también ha sido descrita en otro artículo.[19]

En resumen: la CV se realiza bajo técnica de sedación y anestesia local (Bupivacaina 0.25% y Xilocaina 0.5%, en dilución de 50/50). Se administra una combinación de Fentanyl (50 a 100 ug) y Propofol (dosis respuesta) para lograr un estado de sedación profunda, el cual se mantiene durante la craneotomía y el cierre. Si el paciente no será examinado y no requiere estar totalmente despierto, se mantiene la sedación profunda con Propofol a dosis respuesta durante el procedimiento completo. Se posiciona al paciente en decúbito ventral con la cabeza lateralizada a donde corresponda según la ubicación del tumor, tomando en consideración el acceso completo a la vía aérea por el anestesiólogo hacia la máquina de anestesia. Se toman en cuenta asimismo la temperatura de la sala de operación, almohadas y acolchonamientos para óptima comodidad al igual que precauciones especiales sobre el ruido en quirófano.

Se anestesian los puntos en donde los pines del cabezal quedarán colocados, y se dibuja el sitio de craneotomía tomando como referencia el tamaño de la lesión desde el isocentro que señala el puntero de CGI. Se infiltra el cuero cabelludo sobre el sitio de la incisión y se confecciona la craneotomía de manera habitual. Expuesta la duramadre, se verifica con USGIOP la magnitud de la lesión y su ubicación subcortical. Se abre la duramadre usualmente no es necesario infiltrarla con anestésico local, así como tampoco el músculo temporal durante el corte. Si fuera necesario infiltrar la duramadre, ello se hace con Xilocaína y una jeringa de insulina depositando pequeñas cantidades de anestésico a ambos lados de las arterias meníngeas o se profundiza transitoriamente la sedación, para que una vez localizada la masa tumoral se proceda con la resección de

la lesión de la manera habitual.

Se realiza RM con medición volumétrica del residuo tumoral antes de las 48 horas post cirugía. Si no hay complicaciones importantes, el paciente habitualmente es dado de alta con analgésicos (acetaminofeno 1 gr. cada 6 hs.) y anticonvulsivantes que son descontinuados a los 15 días post-cirugía, en caso de no presentarse eventos comiciales durante dicho período.

Para la técnica CAG se induce con Midazolam la dosis respuesta (1 a 3mg), y posteriormente se administra Fentanil (1.5–2.5 µg/kg) más Propofol (2–2.5 mg/kg),y Nimbex/Cisatracurio (0.15 mg/Kg) como relajante muscular. Se procede a intubar y se mantiene con Remifentanil (0.05–0.1 µg/kg/min) y Propofol por bomba de infusión (BIC) y oxígeno. Nuestro grupo de anestesiólogos no utiliza gases anestésicos como Sevorane o Isoforane durante el procedimiento, debido a algunas ventajas neuro-anestésicas propuestas por otros grupos.[20]

TABLA 1

	CV	AG	P. (95%CI)
No de pacientes	45	45	
Sexo			
M	21	20	0.52
F	24	25	0.52
Edad Mediana	50	51	0.47
Rangos	13-88	18-89	
KPS preop	80	80	1
Rangos	60-100	60-100	
Localización			
1 Elocuente	16	3	0.0053
2 Cercano a elocuencia	20	7	0.0015
3 No elocuente	9	35	0.0034
Resección volumétrica	92%	95%	0.5
Rangos	40-100	62-100	
Duración en minutos	257.49	247.51	0.63
Rangos	195-320	120-400	
Gliomas	42	33	0.02
Otros tumores	3	12	0.02
Estadía intrahospitalaria	2.1	2.9	0.004
Rangos en días	1-4	2-5	
Pacientes en UCIM < 24 horas	3	6	0.04
Déficit neurológico transitorio	4	1	0.36

Análisis estadístico

Se utilizó la prueba de Fisher Exact Test a dos colas, para variables que se incluyeron en la Tabla 1. Edad, sexo, KPS, localización de elocuencia según descrita por Lacroix et. al.,[16] resección volumétrica, cantidad de gliomas versus otros tumores y presencia de déficit neurológico transitorio postoperatorio. Se utilizó Epi Info versión 7.0 del CDC (Center for Disease Control) de Estados Unidos (http://wwwn.cdc.gov/epiinfo/7/index.htm) para todos los cálculos. Los costos, estancia intrahospitalaria, tiempo de duración de estancia intrahospitalaria y duración en quirófano fueron evaluados con una prueba de comparación de los promedios de dos grupos independientes con varianzas homogéneas, utilizando un IC del 95%.

RESULTADOS

Se escogieron 45 pacientes operados bajo CV según los criterios descritos en la metodología, y 45 pacientes de similares condiciones operados bajo CAG (ver Tabla 1).

El costo promedio de CV en nuestro centro fue de 6,540 USD (6,300 – 6,900) contra 8,550 USD (8,000 - 9,000) en CAG (p.0003).

Los tiempos en quirófano fueron de 257.49 minutos en CV y de 247.51 minutos para CAG p.0.63.

El tiempo promedio de días de hospitalización en CV fue de 2.1 días (1-4) y en CAG de 2.9 días (2-5) p.0.004.

Ningún paciente de CV o CAG pasó a Cuidados Intensivos, 3 (6.6%) pacientes del grupo de CV paso a unidad de cuidados intermedios con un OR (odds ratio) de 0.07 por indicación de anestesia: los tres pacientes fueron trasladados a una habitación regular al siguiente día. En el grupobrazo de CAG 6 (13.3%) pacientes pasaron a cuidados intermedios (UCIM) con un OR de 0.13 (p.0.04), de igual manera fueron trasladados a una habitación regular el día siguiente.

El costo promedio de cuidados intermedios es de 500.00 USD día. El costo prorrateado de estancia en UCIM fue de 33.30 USD para la serie de CV y de 66.60 para CAG.

La proporción de lesiones cercanas o en áreas elocuentes de CV (36) contra (10) CAG fue de 3.6:1 (con p.0.0031).

La proporción de gliomas versus otros tumores en CV fue 14:1, en contrapunto de esta misma proporción en el grupo de CAG, la cual fue de 2.7:1 (p.0.02).

La tasa de resección volumétrica según los estudios de RM control fue de 92% (40-100) en CV versus 95% (62-100) en CAG p.0.5, respectivamente.

En cuanto a déficit neurológico parcial y transitorio, déficit que condiciona disminución de fuerza motora y habla o de funciones cognitivas como cálculo o comprensión, y resulta en resolución completa de síntomas en menos de un mes o empeoramiento del déficit existente, los resultados

globales fueron de 4 en CV versus 1 en CAG (p.0.36). No hubo aumento del déficit neurológico pre-existente o deterioro definitivo constatado por examen físico al mes en ninguno de los grupos.

Al estudiar los perfiles de seguridad de CV, con la serie completa de 63 pacientes, hubo 1 (1.5%) paciente que requirió de una intubación con máscara laríngea en un caso de colocación de electrodos subdurales en epilepsia; de los pacientes presupuestados a ser sometidos a CV solo en 2 casos no se pudo llevar acabo por agitación importante durante la sedación y bloqueos anestésicos para colocación del cabezal, los cuales requirieron conversión de la técnica anestésica a CAG. Ambos casos fueron en pacientes para cirugía de epilepsia.

DISCUSIÓN

El presente estudio demuestra que CV es más económica que CAG en nuestro centro, lo cual concuerda con la literatura al respecto.[2,17] De igual manera es una técnica segura y de primera elección en lesiones cercanas a/o en áreas elocuentes, siendo al momento muy escasos los reportes que han expuesto lo contrario.[18] No obstante, esa publicación contraria reportó, al igual que en el presente estudio, que la mayoría de los tumores operados bajo CV versus CAG fueron gliomas infiltrativos, lo que explica por qué presentaron mayor grado de complicaciones neurológicas.

En nuestro estudio los pacientes de CAG que fueron seleccionados en base a similitudes de recursos tecnológicos ocupados, tiempo en quirófano, edades y KPS. Se intentó proceder de igual manera para la variable complicaciones, aunque reconocemos que existe un sesgo de selección entre ambos grupos sobre lo que acá se reporta en CAG, ya que las complicaciones pudieran haber sido mayores si hubieran existido más lesiones cercanas o en áreas elocuentes en este grupo, o si la composición histológica en cuanto a gliomas hubiera sido más parecida. Es de entender que series equiparables en relación a complicaciones según técnica anestésica deberán ser comparables en las restantes variables; sin embargo, éstas generalmente son operadas bajo CV en nuestro centro, como ya fue expuesto.

Las complicaciones neurológicas ocasionadas durante los procedimientos con CV, en cuanto a su magnitud, no cambiaron el tiempo de alta de los pacientes, por ende ello no impactó de manera sensible en el costo hospitalario del procedimiento.

Nuestra experiencia en CV comenzó en el año 2007 cuando el autor principal introdujo la técnica. Desde su inicio se estableció como política que la CV sería utilizada en todos los tumores cercanos o en áreas elocuentes. Para el año 2009 nuestro grupo adoptó la CV como la técnica de elección para tumores supratentoriales, indistintamente de su ubicación en relación a áreas elocuentes; uno de los motivos principales fue económico, ya que nos impresionaba que resultaba más barato, en nuestro análisis, operar un paciente despierto que uno bajo anestesia general, lo cual finalmente logramos demostrar en el presente estudio. Otra razón para esta decisión de utilizar la CV como primera elección fue que notamos que la evolución postoperatoria de los pacientes era mejor, la mayoría de ellos cenaba y podían levantarse al baño con asistencia la misma noche de la intervención.

La craneotomía vigíl permitió en nuestro centro la evolución de la neurocirugía oncológica, su simple existencia motivó mejoras en neuro-radiología (Tractografía y RM funcional), que permitían al cirujano anticipar con bastante exactitud lo resecable de una lesión; de igual manera motivó la adquisición de tecnología como CGI que permitía hacer craneotomías más precisas y pequeñas. Finalmente, dió cabida en años más recientes a desarrollar protocolos de Resonancia Magnética Intraoperatoria[19] de una manera más sencilla que con un paciente bajo CAG. Finalmente, el desarrollo de las habilidades del equipo anestésico y quirúrgico en esta técnica, han sido de utilidad en la evacuación de hematomas intraparenquimatosos u otras lesiones, en pacientes mayores con múltiples comorbilidades en donde la CAG representa un riesgo significativo. Esto ha sido una de las ganancias no presupuestadas de nuestro grupo y nos ha permitido tratar con seguridad a pacientes con abundantes comorbilidades (experiencia no publicada), los cuales de otra manera no hubieran sido tratados.

Estudios recientes han mostrado el amplio margen de aceptación por parte del paciente de la técnica de CV. Claramente se establece que dificultades en la comunicación con el paciente o afecciones importantes del sensorio son las causas principales de conversión de una CV a una CAG, lo cual coincide con la experiencia de nuestro grupo.[14]

CONCLUSIÓN

En nuestro medio una resección de tumor cerebral por medio de craneotomía vigil, mostró ser económicamente más barata que el mismo procedimiento bajo anestesia general, el tiempo de hospitalización es menor y la cantidad de pacientes que requirieron cuidados intermedios también fue menor. Ambas técnicas mostraron ser seguras.

BIBLIOGRAFÍA

1. July J, Manninen P, Lai J, Yao Z, Bernstein M. The history of awake craniotomy for brain tumor and its spread into Asia Surg Neurol. 2009;71:621-624.
2. Peruzzi P, Bergese SD, Viloria A, Puente EG, Abdel-Rasoul M, Chiocca EA. A retrospective cohort-matched comparison of conscious sedation versus general anesthesia for supratentorial glioma resection. Clinical article. J Neurosurg. 2011;114:633-669.
3. Lanier WL: Brain tumor resection in the awake patient. Mayo Clin Proc. 2001;76:670–672.
4. Bulsara KR, Johnson J, Villavicencio AT. Improvements in Brain Tumor Surgery: the Modern History of Awake Craniotomies. Neurosurg Focus. 2005;18:e5.
5. Pereira LC, Oliveira KM, L'Abbate GL, Sugai R, Ferreira JA, da Motta LA. Outcome of fully awake craniotomy for lesions near the eloquent cortex: analysis of a prospective surgical series of 79 supratentorial primary brain tumors with long follow-up. Acta Neurochir (Wien). 2009;151:1215-1230.
6. Sanai N, Mirzadeh Z, Berger MS. Functional outcome after language mapping for glioma resection. N Engl J Med. 2008;358:18-27.
7. Duffau H, Capelle L, Denvil D, Sichez N, Gatignol P, Taillandier L, et al. Usefulness of intraoperative electrical subcortical mapping during surgery for low-grade gliomas located within eloquent brain regions: functional results in a consecutive series of 103 patients. J Neurosurg. 2003;98:764-778.
8. Shinoura N, Yoshida M, Yamada R, Tabei Y, Saito K, Suzuki Y, et al. Awake surgery with continuous motor testing for resection of brain tumors in the primary motor area. J Clin Neurosci. 2009;16:188-94.
9. Berger MS, Hadjipanayis CG. Surgery of intrinsic cerebral tumors. Neurosurgery. 2007;61:279-304.
10. Serletis D, Bernstein M. Prospective study of awake craniotomy used routinely and nonselectively for supratentorial tumors. J Neurosurg. 2007;107:1-6.
11. Hol JW, Klimek M, Van der Heide-Mulder M, Stronks D, Vincent AJ, Klein J, et al. Awake craniotomy induces fewer changes in the plasma amino acid profile than craniotomy under general anesthesia. J Neurosurg Anesthesiol. 2009;21:98-107.
12. Szelényi A, Bello L, Duffau H, Fava E, Feigl GC, Galanda M, et al. Intraoperative electrical stimulation in awake craniotomy: methodological aspects of current practice. Neurosurg Focus. 2010;28:E7.
13. Bernstein M. Outpatient craniotomy for brain tumor: a pilot feasibility study in 46 patients. Can J Neurol Sci. 2001;28:120-4.
14. Nossek E, Matot I, Shahar T, Barzilai O, Rapoport Y, Gonen T, et al. Failed awake craniotomy: a retrospective analysis in 424 patients undergoing craniotomy for brain tumor. J Neurosurg. 2013;118:243-249.
15. Lovo Eduardo, Martínez Cortez Rafael, Navarrete Doris, Milla Flor Rodolfo. Craneotomia vigil no selectiva para tumores cerebrales supratentoriales, intraaxiales. Rev Chile Neuroc. 2009;32:16-23.
16. Lacroix M, Abi-Said D, Fourney DR, Gokaslan ZL, Shi W, DeMonte F, et al. A multivariate analysis of 416 patients with glioblastoma multiforme: prognosis, extent of resection, and survival. J Neurosurg. 2001;95:190-8.
17. Rughani AI, Rintel T, Desai R, Cushing DA, Florman JE. Development of a safe and pragmatic awake craniotomy program at Maine Medical Center. J Neurosurg Anesthesiol. 2011;23:18-24.
18. Gupta DK, Chandra PS, Ojha BK, Sharma BS, Mahapatra AK, Mehta VS. Awake craniotomy versus surgery under general anesthesia for resection of intrinsic lesions of eloquent cortex--a prospective randomised study. Clin Neurol Neurosurg. 2007;109:335-43.
19. Lovo Eduardo, Ahues Emilio, Minervini Mario, Milla Flor Rodolfo, Moreira Héctor. Ultrasonografía intraoperatoria y resonancia magnética transoperatoria en la resección de gliomas de bajo y alto grado. Rev Arg Neuroc. 2012; 26:69-74.
20. Cole CD, Gottfried ON, Gupta DK, Couldwell WT. Total intravenous anesthesia: advantages for intracranial surgery. Neurosurgery. 2007;61:369-77.

COMENTARIO

El Dr. Lovo y col. han efectuado una evaluación sobre los costos económicos comparativos entre dos grupos de 45 pacientes cada uno, que fueron intervenidos en el lapso de 5 años por patologías oncológicas, por dos métodos diferentes de craniectomías: Craniectomía vigil (CV) y craniectomía bajo anestesia general (CAG), con especial referencia a sus aspectos económicos.

Dicho análisis permite concluir que los tiempos quirúrgicos promedios de internación en terapia intensiva, alta quirúrgica y costos, fueron menores en pacientes operados con el método de CV.

En su comunicación hacen especial referencia a la buena aceptación de dicho método por parte de los pacientes.

También destacan como la adopción del mismo ha estimulado el uso de técnicas más recientes y de mayor complejidad, tanto quirúrgica como de diagnóstico por imágenes.

Este trabajo tiene una clara referencia a las técnicas anestésicas utilizadas, por lo que estimo que será bien recibido por aquellos neurocirujanos que deseen incorporar la técnica de CV.

Nuestra serie es menor, 21 pacientes, pero coincidimos que, es una técnica muy bien aceptada por los pacientes y destacamos que el monitoreo neurológico con el paciente vigil, tiene la enorme ventaja de poder evitar secuelas importantes, a veces definitivas, especialmente en resección de tumores próximos a áreas elocuentes, lo que ha motivado que cada vez sea más utilizado por la comunidad neuroquirúrgica.

Jorge D. Oviedo

Abordaje fronto-pterional a mucocele frontal con extensión intracraneana

Javier A. Toledo, M. Laura Canullo, Miguel Garrote
Departamento de Neurocirugía, Hospital Clemente Álvarez, Rosario, Santa Fe, Argentina

RESUMEN
Introducción: los mucoceles craneales son lesiones pseudoquísticas, descriptas a principios del siglo XIX, que se originan en una o varias cavidades de los senos paranasales y su evolución depende de la velocidad de expansión de la lesión. El mucocele clásico es una lesión que se expande del seno paranasal debido a una obstrucción de su ostium de drenaje.
Caso Clínico: se presenta el caso de un paciente 26 años de edad, que consulta por cuadro de cefalea holocraneana de 72 hs. de evolución, acompañado de sensación subjetiva de fiebre, desorientación y trastornos de la conducta de 24 hs. de evolución, cuyo diagnóstico fue presentación infecciosa de mucocele frontal con extensión intracraneana.
Intervención: se evaluó en conjunto con el servicio de otorrinolaringología y se decidió realizar exéresis de mucocele por abordaje fronto-pterional.
Conclusión: los mucoceles frontales son la variante más frecuente de esta patología. Debido a la anatomía del sector afectado es necesario un abordaje interdisciplinario con otorrinolaringólogos a fin de poder realizar un buen planeamiento quirúrgico y evitar posibles complicaciones.

Palabras clave: Mucocele; Abordaje Fronto Pterional; Meningitis

ABSTRACT
Objective: *cranial mucocele are cystic lesions that were described in the XIX century. It develops from the paranasal sinus and it´s evolution depends upon the growth rate of the lesion. Classic mucocele is a lesion that grows from the paranasal sinus due to an obstruction of the sinus ostium.*
Case report: *we present a 26 years old man with a 72 hrs. headache, fever, disorientation and behavioral alteration. The diagnosis was an infectious presentation of a frontal mucocele with intracranial extension.*
Intervention: *the case was discussed with the ORL department and it was decided to remove the frontal mucocele by a fronto-pterional approach.*
Conclusion: *frontal mucocele is the most common variation of this pathology. Due to the anatomy of the zone it is important a multi-disciplinary approach with ORL, for the surgery approach could be better planed in order to avoid complications.*

Keywords: *Mucocele; Frontopterional Approach; Meningitis*

INTRODUCCIÓN

Los mucoceles craneales son lesiones pseudoquísticas, descritas a principios del siglo XIX,[1,2] que se originan en una o varias cavidades de los senos paranasales y su evolución depende de la velocidad de expansión progresiva del área involucrada. El mucocele clásico es una lesión que se expande al seno paranasal debido a una obstrucción de su ostium de drenaje.

Reportamos un caso inusual de mucocele frontal con extensión intracraneana, que debuta con una complicación del mismo.

CASO CLÍNICO

Paciente masculino de 26 años de edad, que consulta por cuadro de cefalea holocraneana de 72 hs. de evolución, acompañado de sensación subjetiva de fiebre, desorientación y trastornos de la conducta de 24 hs. de evolución. Durante la evaluación inicial el paciente se encontraba febril, parcialmente orientado, con signos de irritación meníngea. Resto del examen neurológico sin alteraciones.

En la historia médica del paciente se incluye un accidente de tránsito con traumatismo craneoencefálico grave, 4 años previos al ingreso.

Javier A. Toledo
toledo@live.com.ar

En la TC de cráneo con reconstrucción multiplanar, se visualizó una imagen redondeada frontal izquierda de paredes engrosadas calcificadas de 2,5 cm de diámetro máximo, ocupada por material con densidad de partes blandas. Dicha formación presentaba comunicación con el seno frontoetmoidal homolateral, compatible con mucocele. Se evidenció también, área de encéfalomalacia frontal derecha (Figs. 1 y 2).

Se realizó punción lumbar con la cual se diagnóstica meningitis bacteriana. El paciente completó 10 días de tratamiento antibiótico dirigido según cultivos de LCR con una evolución tórpida. Se decide conjuntamente con servicio de ORL realizar endoscopía de senos paranasales para toma de muestra de secreción mucosa.

Se discutió el caso con servicio de ORL, decidiéndose intervención quirúrgica del paciente para exéresis de mucocele tras 15 días de tratamiento ATB dirigido, con negativización de los cultivos. Se utilizó un abordaje fronto-pterional. Se realizó cranealización del seno frontal con taponaje del ostium con flap de pericráneo (Figs. 3 y 4).

La presunción diagnóstica preoperatoria de mucocele fue confirmada histológicamente.

El paciente presentó una excelente evolución ulterior permaneciendo asintomático en los sucesivos controles.

DISCUSIÓN

Se define al mucocele como una lesión expansiva depen-

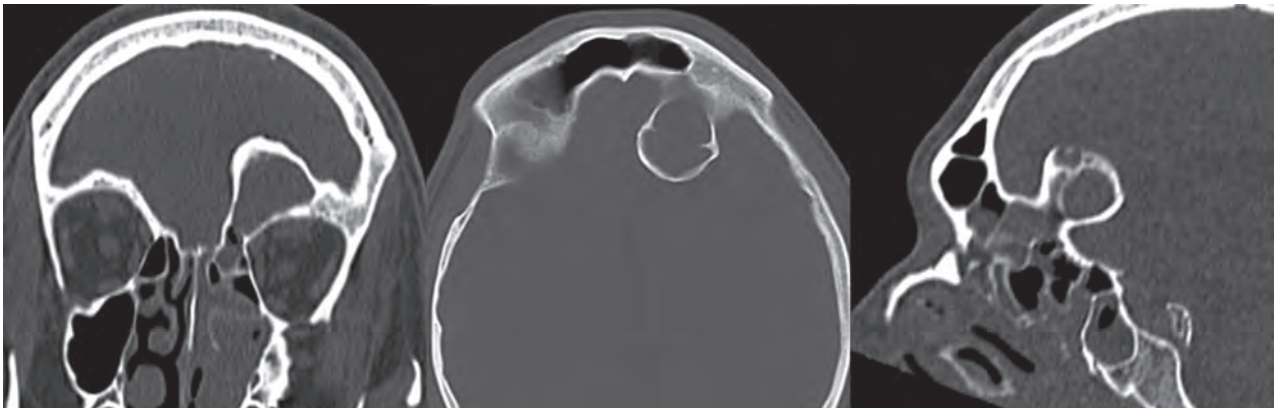

Figura 1: Muestra una lesión quística uniloculada frontal izquierda con extensión intracraneana.

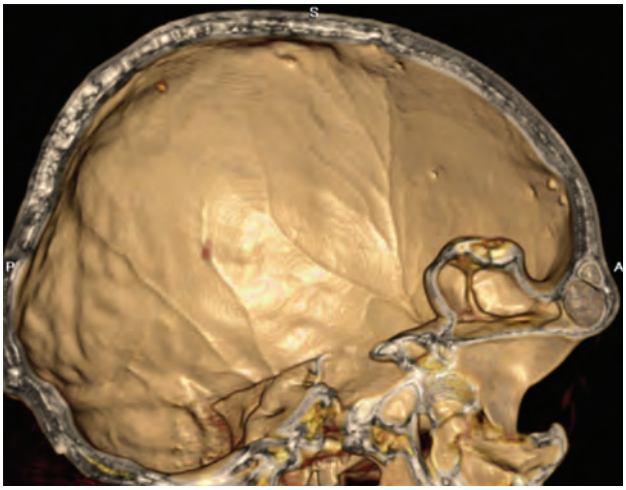

Figura 2: Reconstrucción 3D de mucocele frontal izquierdo.

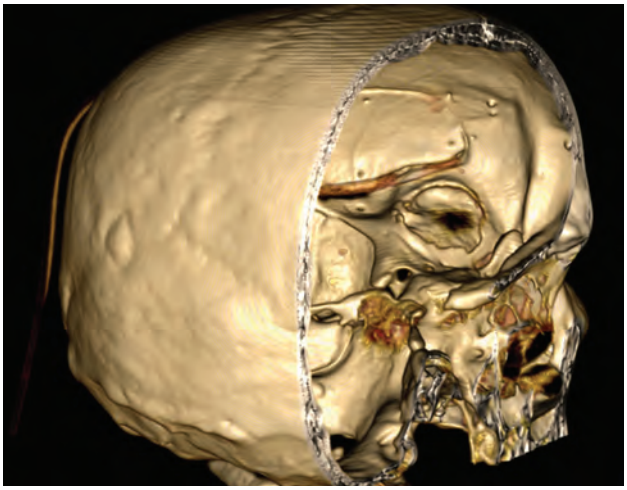

Figura 4: Reconstrucción 3D post quirúrgica.

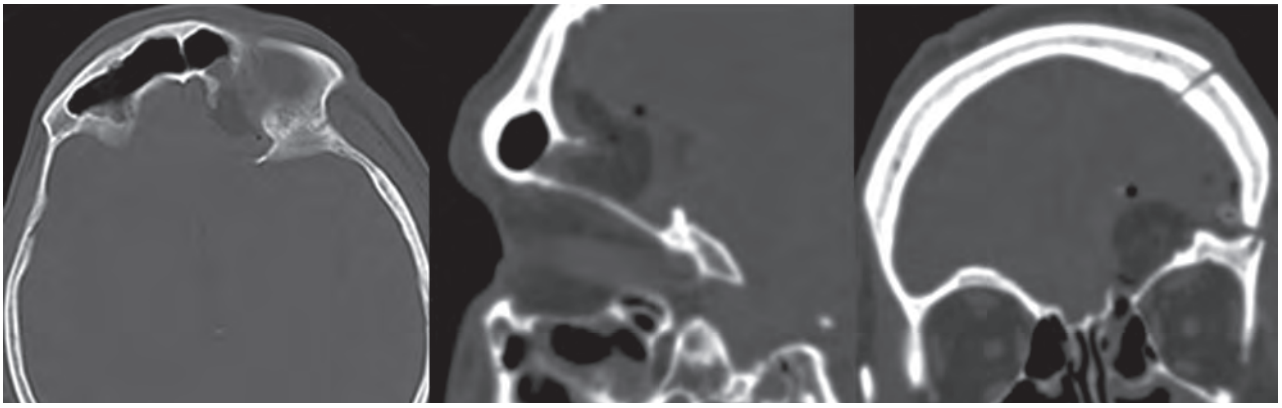

Figura 3: Imagen post quirúrgica de exéresis de mucocele. Se observa remoción completa del mismo con obliteración del ostium.

diente de los senos paranasales caracterizada por retención de mucus. Se origina a partir de la obstrucción del ostium de un seno paranasal por múltiples factores, entre los cuales se encuentran los traumatismos, alergias, lesiones congénitas benignas o malignas, inflamatorias, entre otras.[3]

La mayoría de los mucoceles ocurren entre la cuarta y séptima década de la vida, sin diferencias significativas en la incidencia entre ambos sexos.[4] Es rara la aparición de mucoceles frontales antes de los 10 años, debido a que en esa edad no se ha desarrollado por completo dicho seno paranasal.

En 1978, en la Universidad de Oslo, se realizó un estudio retrospectivo en pacientes con mucoceles, en el cual se encontró que una amplia mayoría (77%) estaban en relación con el seno frontal. Del 33% restante, el 14% se encontraban en relación con el seno fronto-etmoidal, 10% maxilar, 5% etmoidal anterior, 1% etmoidal posterior y 3% en relación al seno esfenoidal.[1,5] La forma de presentación de los mucoceles es variable, dependiendo de su tamaño y ubicación. La cefalea es el síntoma de presentación más común (42,1%) independientemente de la localización.[6] Las manifestaciones oftálmicas son muy comunes, particularmente en los mucoceles del seno frontal. Dentro de los síntomas menos habituales se encuentran las manifestaciones

neurológicas como: confusión, fístula de líquido cefalorraquídeo (LCR) o, como en nuestro caso, meningitis.[1]

El método diagnóstico de elección es la tomografía computada con reconstrucción multiplanar. Esta técnica muestra una masa asociada a los senos respiratorios, rellena de una densidad mucosa que no refuerza con la administración de contraste. Asociado a esto puede hallarse un afinamiento y erosión de los márgenes óseos. La resonancia magnética, si bien no es de elección en esta patología, puede aportar datos pre-quirúrgicos para poder realizar un correcto diagnóstico diferencial con masas tumorales.[7,8]

El tratamiento definitivo es quirúrgico. Tradicionalmente, los mucoceles frontales fueron tratados con apertura de la obliteración con procedimientos a cielo abierto. En los últimos años los abordajes endoscópicos están siendo más frecuentemente utilizados para esta patología.[9,10] En nuestro caso, a pesar de intentar hacer un abordaje endoscópico, la anatomía impidió que se pudiera llevar a cabo, obligando a un abordaje fronto-pterional.

CONCLUSIÓN

Los mucoceles frontales son la variante más frecuenta de esta patología. Dado la anatomía del sector afectado es necesario un abordaje interdisciplinario con otorrinolaringólogos, a fin de poder realizar un buen planeamiento quirúrgico y evitar posibles complicaciones.

BIBLIOGRAFÍA

1. Agan A. Mucoceles of the Paranasal Sinuses. 2010.
2. Kuczkowski J, Narozny W, Stankiewicz C, Izycka-Swieszewska E, Skrzypczak W, Kowalska E, et al. [Mucoceles of the paranasal sinuses]. Otolaryngol Pol. 2007;61(5):680-6. Epub 2008/06/17. Sluzowiaki zatok przynosowych.
3. Tan CS, Yong VK, Yip LW, Amrith S. An unusual presentation of a giant frontal sinus mucocele manifesting with a subcutaneous forehead mass. Ann Acad Med Singapore. 2005;34(5):397-8. Epub 2005/07/16.
4. Pino V, Trinidad G, Álvarez J, Carrasco F, Blasco A. Mucoceles de los senos paranasales. Presentación de 10 casos y revisión de la literatura. ORL dips. 2005;32:26-9.
5. Natvig K, Larsen TE. Mucocele of the paranasal sinuses. A retrospective clinical and histological study. J Laryngol Otol. 1978;92(12):1075-82. Epub 1978/12/01.
6. Scangas GA, Gudis DA, Kennedy DW. The natural history and clinical characteristics of paranasal sinus mucoceles: a clinical review. Int Forum Allergy Rhinol. 2013. Epub 2013/05/23.
7. Peral Cagigal B, Barrientos Lezcano J, Floriano Blanco R, Garcia Cantera JM, Sanchez Cuellar LA, Verrier Hernandez A. Frontal sinus mucocele with intracranial and intraorbital extension. Med Oral Patol Oral Cir Bucal. 2006;11(6):E527-30. Epub 2006/10/31.
8. Van Tassel P, Lee YY, Jing BS, De Pena CA. Mucoceles of the paranasal sinuses: MR imaging with CT correlation. AJR Am J Roentgenol. 1989;153(2):407-12. Epub 1989/08/01.
9. Aggarwal SK, Bhavana K, Keshri A, Kumar R, Srivastava A. Frontal sinus mucocele with orbital complications: Management by varied surgical approaches. Asian J Neurosurg. 2012;7(3):135-40. Epub 2013/01/08.
10. Khong JJ, Malhotra R, Selva D, Wormald PJ. Efficacy of endoscopic sinus surgery for paranasal sinus mucocele including modified endoscopic Lothrop procedure for frontal sinus mucocele. J Laryngol Otol. 2004;118(5):352-6. Epub 2004/05/29.

COMENTARIO

Los autores presentan un trabajo sobre un abordaje frontopterional para el tratamiento de un mucocele fronto etmoidal. Es una presentación muy interesante en lo concerniente a la patología.

Los mucoceles que se forman de la pared posterior del seno frontal y tienen crecimiento hacia el cráneo, son extremadamente raros y mucho más si su diagnóstico se realiza por la complicación infecciosa que produjo el cuadro meníngeo.

Sería interesante destacar que la mayoría de los mucoceles contienen un material aséptico.

Cuando se sobreinfectan, se denominan mucopioceles o piomucoceles, siendo una forma de complicación los cuadros infecciosos.

El trabajo presenta a un paciente que debuto con un cuadro de meningitis: sin embargo, no se describe que germen ni que antibiótico se usó. Se relata una evolución tórpida, no describiendo a que se refiere.

Los autores plantean el trabajo centrándose en el tipo abordaje (frontopterional) utilizado, haciendo hincapié que se realizó una discusión interdisciplinaria con el servicio de ORL para hacer un abordaje endoscópico para toma de biopsia. No queda en claro para que, ya que por la ubicación de la lesión el abordaje transcraneano debió ser la primer indicación para la resección de la lesión, que solo presentaba extensión intracraneana.

No explican los autores por que se decidieron por ese abordaje y no discuten otros abordajes a la base del cráneo anterior, como los abordajes tranciliares supraorbitarios, la craneotomía frontal con un abordaje subfrontal, los abordajes combinados a cielo abierto y endoscópicos, para una lesión cuya ubicación es frontoetmoidal basal detrás de la pared posterior del seno frontal, sobre el techo orbitario.

Cuando se refieren a la cirugía, tampoco describen cuales fueron los hallazgos quirúrgicos, que características tenía la lesión, si como se observa en las tomografías estaba calcificada, si estaba comunicada o no con la duramadre, etc.

Estos datos hubieran sido importantes para poder discutir los mecanismos que condicionaron el cuadro meníngeo. Tampoco relatan cómo era el contenido, si se envió a cultivo, o si solo se envió material para anatomía patológica.

No describen los hallazgos histológicos: solo dicen que confirma un mucocele.

En la historia clínica refieren que el paciente presento un TEC grave, pero no hacen alusión a las lesiones que presento y si tuvieron o no relación con la formación del mucocele, ya que dadas las características radiológicas, la ubicación y la sobreinfección, el mismo podría estar relacionado.

El trabajo esta enunciado en relación al abordaje y a la discusión interdisciplinaria, pero carece de datos relevantes que lo hubieran enriquecido, ya que se presenta una patología infrecuente en la literatura.

Silvia Berner

NEUROPINAMAR 2013 PREMIO VIDEO
Abordaje supra-cerebeloso trans-tentorial para la resección de MAV del lóbulo temporal mesial posterior

Carlos Martín Rica[1], Alvaro Campero[2], Sergio Romero[1], Alfredo Figari[1], Jorge Oviedo[1], Jaime Rimoldi[1]
[1]Servicio de Neurocirugía, Sanatorio Güemes, Buenos Aires. [2]Servicio de Neurocirugía, Hospital Padilla, Tucumán.

RESUMEN
Objetivo: El propósito de los autores es mostrar los beneficios del abordaje Supra-Cerebeloso Trans-Tentorial (SCTT) para lesiones que se localizan en la región del lóbulo temporal mesial posterior, y la posibilidad técnica de realizar este procedimiento.
Introducción: El abordaje SCTT para alcanzar la región del lóbulo temporal mesial ha sido muy bien descripto en la última década, y ampliamente utilizado por algunos grupos neuroquirúrgicos internacionales durante los últimos dos años, para la resección de patologías vasculares (MAV, aneurismas, cavernomas), lesiones neoplásicas de distintas estirpes y para la resección de estructuras encefálicas relacionadas con la epilepsia.
Intervención: Los autores han practicado esta vía de abordaje en una paciente de 58 años, que presentó una hemorragia intracraneana (HSA, hematoma temporal posterior profundo derecho, hemoventrículos), hemiparesia moderada izquierda y estado de obnubilación; a la que se le realiza el diagnóstico por RMN y angiografía digital, de MAV en la región del lóbulo temporal mesial posterior derecho.
Discusión: El abordaje SCTT a la región del lóbulo temporal mesial posterior no sólo con la apertura del tentorio sino con la resección total o parcial del mismo, ofrece la posibilidad única de acceder a lesiones vasculares, neoplásicas y/o funcionales que se localizan en esta zona, sin la necesidad de realizar una retracción cerebral excesiva que se torna prácticamente mandatoria al practicar la vía subtemporal, ampliamente difundida para el tratamiento quirúrgico de las patologías que se asientan en esta ubicación.
Conclusión: El abordaje SCTT para la exéresis de patologías que se encuentran en la región del lóbulo temporal mesial posterior, es una alternativa que presenta un valor excepcional a la hora de elegir una estrategia quirúrgica, evitando por completo la retracción del lóbulo temporal y, por lo tanto, las consecuencias que se asocian a esta maniobra.
Si bien este abordaje ha sido bien descripto por varios autores extranjeros, no es de amplia utilización en nuestro medio.

Palabras clave: MAV; Abordaje Témporo Mesial; Suparacerebeloso; Trans-Tentorial

BIBLIOGRAFÍA
1. Goel A, Muzumdar D: Conventional posterior fossa approach for surgery on petroclival meningiomas: a report on an experience with 28 cases. Surgical Neurology 62:332–340, 2004.
2. Goel A, Muzumdar D, Desai K: Anterior tentorium-based epidermoid tumours: results of radical surgical treatment in 96 Cases. Br J Neurosurg 20:139–145, 2006.
3. Goel A, Shah A: Lateral supracerebellar transtentorial approach to a middle fossa epidermoid tumor. J Clin Neurosci 17:372–373, 2010.
4. G. de Oliveira; Párraga R.: Supracerebellar transtentorial approach resection of the tentorium instead of an opening to provide broad exposure of the mediobasal temporal lobe: anatomical aspects and surgical application. J Neurosurg 94:339–345, 2001.
5. Türe U, Pamir MN: Small petrosal approach to the middle portion of the mediobasal temporal region: technical case report. Surg Neurol 61:60–67, 2004.
6. Yonekawa Y, Imhof HG, Taub E, Curcic M, Kaku Y, Roth P, et al.: Supracerebellar transtentorial approach to posterior temporomedial structures. J Neurosurg 94:339–345, 2001.
7. Ziyal IM, Ozgen T: Transtentorial approach to the posterior temporomedial structures. J eurosurg 95:541, 2001.

Carlos Martín Rica
cmrica@hotmail.com

Abordaje órbito-cigomático asociado a peeling de fosa media en la resolución quirúrgica de un caso de meningioma paraclinoideo

Marcos Daniel Chiarullo, Walter Vallejos Taccone, Maximiliano Nuñez, Pablo Rubino, Eduardo Salas, Osvaldo Tropea

Servicio de Neurocirugía. Hospital de Alta Complejidad en Red "El Cruce", Florencio Varela, Provincia de Buenos Aires

RESUMEN

Objetivo: demostrar la utilidad del abordaje órbito-cigomático (O-C) asociado a peeling de fosa media para la resolución quirúrgica de un caso de meningioma paraclinoideo (MP).

Material y método: se presenta el caso de un paciente de sexo femenino de 53 años de edad, que consulta por disminución de la agudeza visual del ojo derecho como síntoma principal. Se identificó además, durante el examen neurológico, hipoestesia en el territorio de las ramas V1 y V2 del V par craneal. Se realizó IRM de cerebro sin y con contraste, que muestra una lesión compatible con MP derecho con extensión predominantemente para y supraselar. La angiografía digital objetiva aferencias predominantes desde la arteria meníngea media (AMM). Se decidió intervenir quirúrgicamente mediante un abordaje O-C en 2 piezas asociado a peeling de fosa media.

Resultados: se logró la exéresis total (Simpson 2) del tumor. La paciente presentó mejoría de la sintomatología visual, manteniendo los síntomas trigeminales. La tomografía de cerebro de control mostró la exéresis completa del MP.

Conclusión: el abordaje órbito-cigomático en 2 piezas permitió una mayor exposición del MP, necesaria para lograr la exéresis total del tumor y en especial de la extensión superior de la lesión. La disección, coagulación y sección de la AMM mediante el peeling de fosa media, disminuye drásticamente el sangrado intraoperatorio. Esta técnica brinda además la posibilidad de disecar de forma extradural, el plano que separa el tumor de las ramas del nervio trigémino.

La combinación de estas técnicas permitió la resolución quirúrgica del caso con excelente resultado, por lo que recomendamos su utilización en casos similares al que se presenta.

Palabras clave: Abordaje Órbito-Cigomático; Peeling de Fosa Media; Meningioma Paraclinoideo

ABSTRACT

Objective: *to demonstrate the usefulness of the fronto-orbital-zygomatic approach with associated peeling of the middle fossa for the surgical resolution of a case of paraclinoid meningioma.*

Material and Methods: *we report the case of a 53-year-old woman, whose main symptom was a decreased visual acuity of the right eye. During neurological examination we also identified hypoesthesia in the territory of V1 and V2 branches of of the Vth cranial nerve. Brain MRI with and without contrast was performed showing injury compatible with paraclionid meningioma with suprasellar extension. Digital angiography showed predominant afferent vessels from the middle meningeal artery. Therefore we decided to perform a surgical procedure through an orbital-zygomatic approach in 2 pieces associated to a middle fossa peeling and subsequently a transsylvian approach.*

Results: *the patient experienced visual improvement after the procedure, but no changes in trigeminal symptoms were found. Control brain scan showed complete excision without evidence of any remnant.*

Conclusion: *the orbital-zygomatic approach in 2 pieces allows the surgeon to achieve greater exposure, required to achieve a better view of the superior extension of this brain injury. Dissection, coagulation and section of the middle meningeal artery through a middle fossa peeling, drastically decreased intraoperative bleeding. For reduced shrinkage during the extradural step, it is necessary to install a continuous lumbar drainage.*

Keywords: *Orbito-Zygomatic Approach; Middle Fossa Peeling; Clinoidal Meningioma*

INTRODUCCIÓN

Los MP, imponen un desafío en la práctica neuroquirúrgica debido a su localización profunda, su relación y adherencia con las estructuras vasculares de las cisternas de la base del cráneo y del seno cavernoso, el compromiso de los pares craneales de la fosa craneal anterior y media y su importante irrigación arterial. Un correcto protocolo de estudio del paciente y un planeamiento quirúrgico adecuado, por un equipo con experiencia en este tipo de patologías, son esenciales para obtener un buen resultado quirúrgico.

Marcos Daniel Chiarullo
marcosdanielch2009@live.com.ar

OBJETIVOS

Demostrar la utilidad del abordaje órbito-cigomático asociado a un peeling de fosa media para la resolución quirúrgica de un caso de MP con extensión superior.

MATERIAL Y MÉTODO

Se realizó el reporte a propósito de un caso de un paciente femenino, de 53 años de edad, sin antecedentes personales relevantes, que consulta por cefalea y disminución de la agudeza visual del ojo derecho. La cefalea, hemicraneana derecha, presentaba un carácter progresivo desde su inicio, con escasa respuesta a los analgésicos comunes. El déficit visual se definió como visión bultos durante el examen

neurológico, objetivándose además, hipoestesia en el territorio de las ramas V1 y V2 del V par craneal derecho. Se realizó RMN de cerebro sin y con contraste. En la misma se observa una lesión tumoral aproximadamente elíptica, de bordes irregulares, bien definidos, isointensa con el parénquima cerebral tanto en las secuencias T1 como en T2 y Flair. Luego de la administración de contraste paramagnético, se aprecia un realce homogéneo de dicha imagen. La misma impresiona rodear las estructuras vasculares sin colapsar las arterias carótida interna (ACI) y arteria cerebral media (ACM), así como el quiasma y el nervio óptico derecho. Esta imagen se extiende superiormente hacia las regiones peri y supraselar elevando las estructuras diencefálicas del piso del 3er ventrículo, siendo compatible con un MP (fig. 1).

Se completaron los estudios neuroradiológicos con una angiografía digital que mostró la captación de contraste (blush tumoral), con importante aferencia desde la AMM. Ambas arterias cerebrales anteriores se encuentran desplazadas hacia la izquierda como evidencia del efecto de masa de la lesión (figs. 2 y 3).

Se intervino quirúrgicamente a través de un abordaje O-C en 2 piezas: craneotomía pterional con disección interfascial del ramo frontal del nervio facial, exposición amplia del cigoma, osteotomía de la segunda pieza ósea que incluye el malar y techo de órbita.

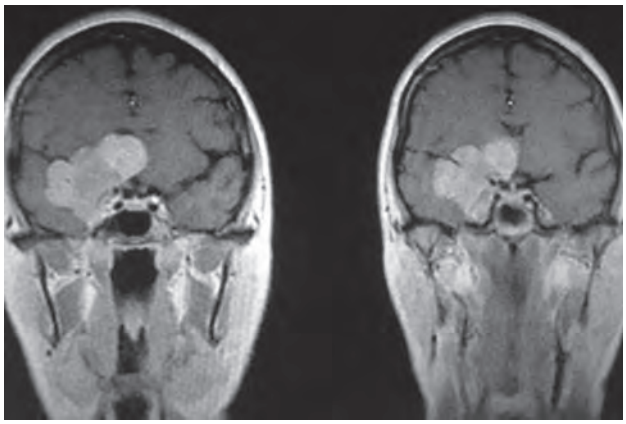

Figura 1: corte coronal de IRM con contraste.

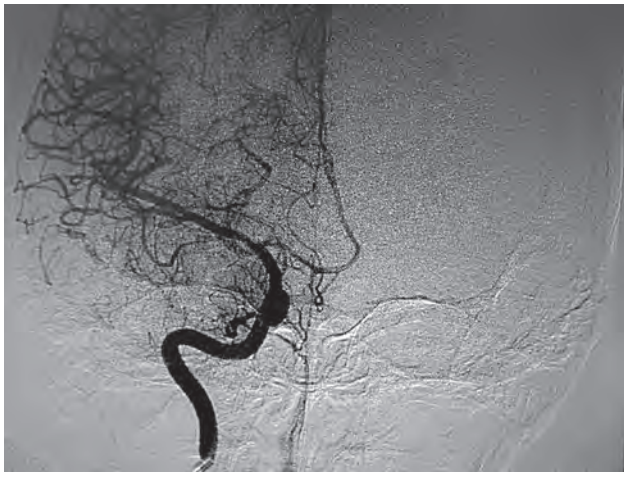

Figura 2: angiografía de frente. ACI derecha.

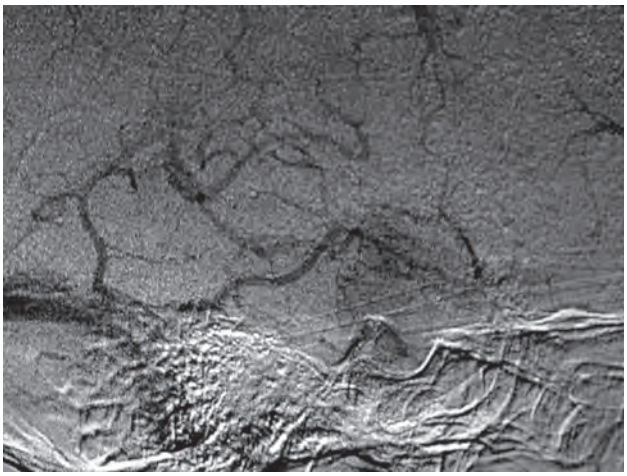

Figura 3: blush tumoral.

Completada la craneotomía O-C se realizó peeling de fosa media previa colocación de un drenaje lumbar, que permitió extraer LCR y minimizar el trauma sobre el parénquima cerebral subyacente. Expuesta la fosa media, se coagula ampliamente la AMM, de mayor calibre al normal, a la vez que se comienza la disección del plano aracnoideo que separa el tumor de las ramas de V1.

Posteriormente, se abrió la duramadre y se realizó un abordaje transilviano con apertura microquirúrgica del valle. Se observó en ese momento el voluminoso meningioma y se coaguló ampliamente su base de implantación. Se logró la exéresis total del tumor muy adherido a las estructuras vasculares, pero muy poco sangrante. Se coaguló su base de implantación en el tercio interno del ala del esfenoides y pared externa del extremo anterior del Seno Cavernoso. Se realizó el cierre por planos dejando drenaje subgaleal y el drenaje lumbar.

RESULTADOS

La paciente evolucionó favorablemente luego de la exéresis total (Simpson 2) del meningioma, habiendo mejorado la sintomatología visual, no así en lo que respecta a los síntomas trigeminales, los cuales se mantuvieron estables. Los drenajes fueron retirados a las 48 hs. Presentó edema bipalpebral derecho que remitió al tercer día postoperatorio. La tomografía de cerebro de control confirmó la exéresis completa del tumor, siendo dada de alta al 8° día.

DISCUSIÓN

Meningiomas paraclinoideos: se originan en las apófisis clinoides anteriores (ApCA) y se encuentran dentro de la división de los tumores del tercio interno del ala del esfenoides. Se clasifican en 3 grupos, cada uno de ellos con

importancia a la hora de predecir la dificultad quirúrgica, el pronóstico del paciente y la habilidad quirúrgica necesaria para su extirpación. Los del grupo 1, con origen proximal a la cisterna carotídea, nacen de la cara inferior de la ApCA y engloban sin plano de clivaje a la ACI, lo cual plantea un desafío al momento de su resección. Los del grupo 2, con origen en la cara superior o lateral de la ApCA, se extienden sobre el segmento carotídeo que ya se encuentra revestido por la aracnoides de la cisterna carotídea, la cual genera un plano de clivaje entre la ACI y la lesión, permitiendo la disección tumoral. En ambos grupos, el tumor está envuelto en la membrana aracnoidea de la cisterna quiasmática, permitiendo la disección del nervio óptico (NO).

Los meningiomas del grupo 3, se originan en el conducto óptico, extendiéndose por el mismo hasta la punta de la ApCA. Suelen ser pequeños y estar adheridos al NO sin plano de clivaje. El déficit visual, que puede evolucionar hacia la amaurosis, suele ser junto a la cefalea el síntoma más importante. Reciben su irrigación principalmente de ramas de la AMM. Menos frecuentemente pueden estar irrigados por otras ramas de la arteria maxilar interna y/o de la arteria carótida externa.[1]

Nuestro caso fue interpretado como grupo 1, siguiendo la clasificación de Al-Mefty, debido a su relación, sin plano aracnoideo interpuesto, con las estructuras vasculares.

Abordaje órbito-cigomático: el abordaje O-C, variante del abordaje pterional, tiene como objetivo una mayor exposición con menor retracción cerebral. Es de utilidad en patologías que se proyectan superiormente, situación en la cual el techo y la pared lateral de la órbita representan un obstáculo en el ángulo de visión quirúrgica.

Luego del posicionamiento del paciente y su cabeza, la tricotomía y la marcación, realizamos la incisión arciforme extendiendo su límite inferior al borde inferior del arco cigomático (fig. 4).

Procuramos que la disección subperióstica incluya el reborde orbitario, y la totalidad del arco cigomático (fig. 5).

Procedemos luego a seccionar y disecar el músculo temporal. Se realiza una craneotomía pterional clásica mediante 4 agujeros de trepano unidos con craneótomo o sierra de Gigli (figs. 6 y 7).

Posteriormente se procede a la resección en una sola pieza del techo y pared lateral de la órbita y del arco cigo-

Figura 4: posición y marcación.

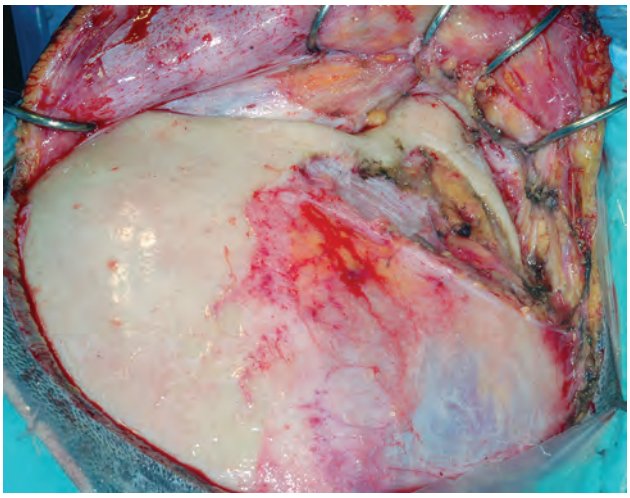

Figura 5: disección subperióstica.

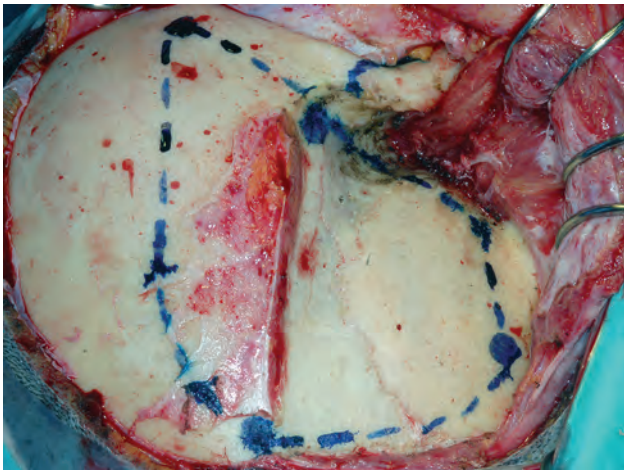

Figura 6: planeamiento de la craneotomía.

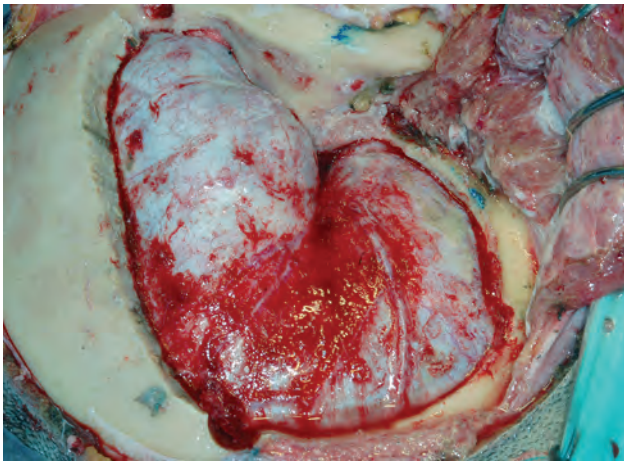

Figura 7: craneotomía.

mático. Se comienza la resección 1 cm lateral al agujero frontal de la craneotomía extendiéndose hasta la fisura orbitaria superior, se prosigue con la sección del cigoma por encima de la eminencia malar hasta unirla con el corte anterior y, por último, se secciona el arco cigomático de forma oblicua para facilitar su reconstrucción por delante de la articulación temporomandibular, pudiendo retirar así la pieza órbito-cigomática (fig. 8).

Finalmente, se tracciona el músculo temporal caudalmente mediante anzuelos de retracción, quedando así expuesta la periórbita y la duramadre.[3,7-9]

Esta técnica es la recomendada por Tanriover y colaboradores, y la hemos reproducido totalmente y sin dificultades en nuestro caso.

Peeling de fosa media: la duramadre de la fosa media tiene dos componentes, una hoja endosteal o interna, delgada y semitransparente, que envuelve a la primer división del nervio trigémino (V1) y al tercer y cuarto par craneal y una hoja meníngea o externa, más gruesa, en contacto con el cerebro. Estas dos hojas firmemente adheridas se separan a nivel de la pared lateral del seno cavernoso (SC).

Para una menor retracción durante la etapa extradural, el paso inicial para la realización del peeling de fosa media es la colocación de un drenaje lumbar continuo, el cual permanecerá cerrado hasta haber logrado la exposición dural.

El peeling de fosa media, descripto inicialmente por Parkinson, consiste en realizar la disección extradural comenzando en la región antero lateral de la cresta esfenoidal, en el punto donde la periórbita se une con la duramadre (fig. 9).

Se debe liberar la hoja externa de tres amarraduras en su parte posterior: la AMM en el foramen espinoso y la segunda y tercer rama de división del trigémino (V2 y V3) (fig. 10).

Completado este paso, queda como límite superior de la duramadre decolada, el pliegue petroclinoideo anterior y como límite posterior, la cresta petrosa.

La AMM ingresa a la cavidad craneal a través del foramen espinoso. Dicho agujero se encuentra contenido en el triángulo posterolateral de la fosa media (triángulo de Glasscock), formado por la raíz del trigémino y el nervio petroso superficial mayor. La AMM debe disecarse de la duramadre para lograr la completa coagulación, luego de la cual se secciona con tijera o bisturí.[2,4-6] Esta maniobra quirúrgica permite disminuir la irrigación tumoral facilitando la exéresis de la lesión (fig. 11).

CONCLUSIÓN

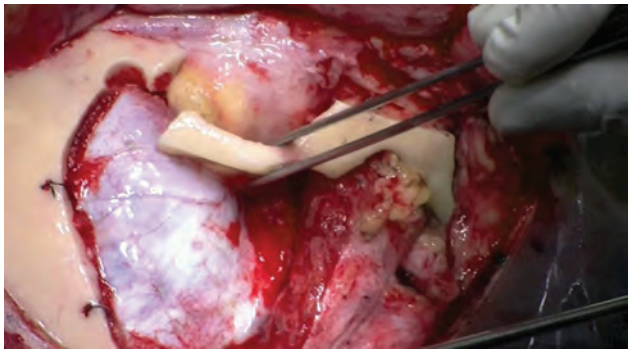

Figura 8: osteotomía órbito-cigomática.

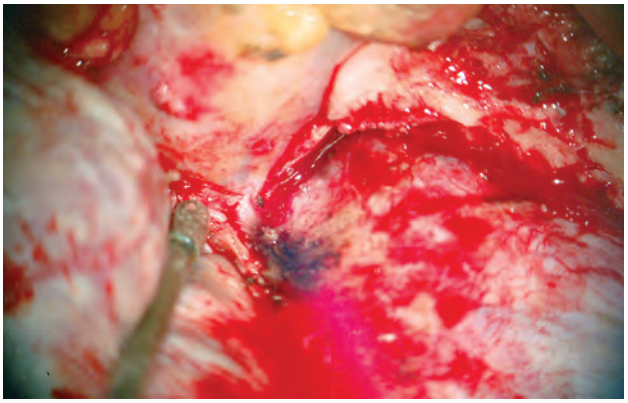

Figura 9: punto de inicio del peeling de fosa media.

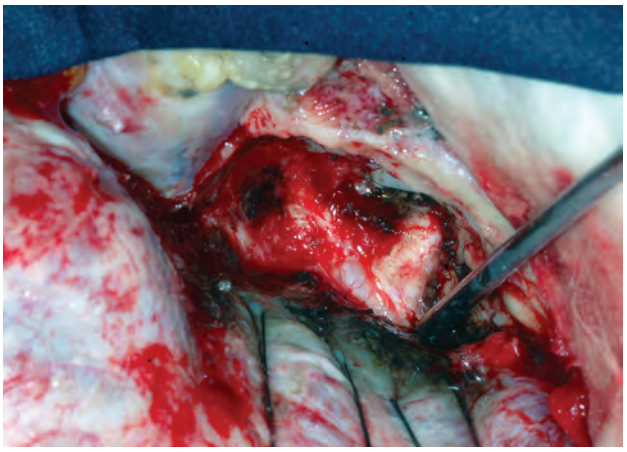

Figura 10: nervio trigémino y sus divisiones.

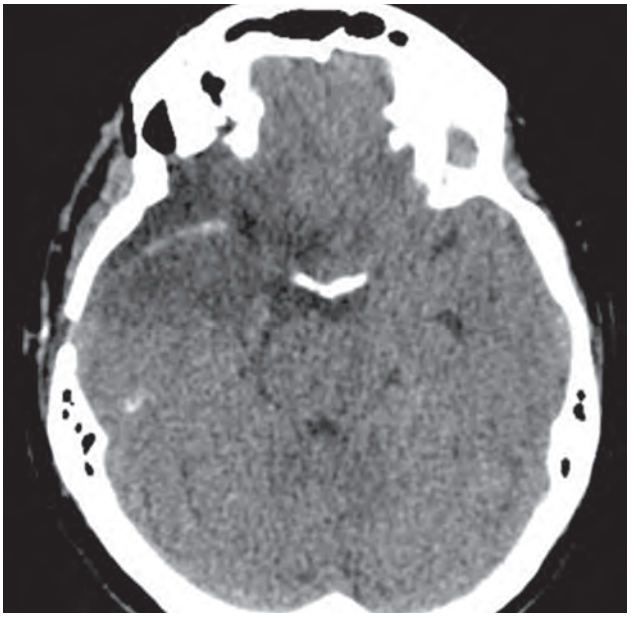

Figura 11: control al 7mo día postquirúrgico

El abordaje O-C en 2 piezas permite una mayor exposición del MP, necesaria para lograr la exéresis total del tumor y en especial de la extensión superior de la lesión (fig. 12). La disección, coagulación y sección de la AMM mediante el peeling de fosa media disminuye drásticamente el sangrado intraoperatorio. Esta técnica brinda además la posibilidad de disecar de forma extradural, el plano que separa el tumor de las ramas del nervio trigémino.

La combinación de estas técnicas permitió la resolución quirúrgica del caso con excelente resultado, por lo que recomendamos su utilización.

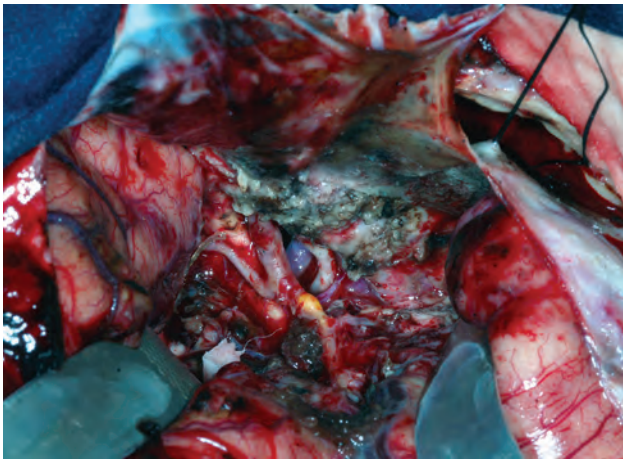

Figura 12: elementos neurovasculares de la base del cráneo luego de la exéresis de la lesión. Obsérvese nervio óptico, carótida y sus ramas de bifurcación y 3er par craneal.

BIBLIOGRAFÍA

1. Al Mefty O. Clinoidal Meningiomas. J Neurosurg 1990; 73:840-849.
2. Dolenc VV. Microsurgical anatomy and surgery of the central skull base. Wien, Austria: Springer-Verlag; 2003.
3. Lemole GM., Henn JS., Zabramski JM., Spetzler RF. Modifications to the orbitozygomatic approach: Technical note. J Neurosurg. 2003; 99:924-930.
4. Parkinson D. Transcavernous repair of carotid cavernous fistula. Case report. J Neurosurg 1967;26:420–424.
5. Rhoton AL Jr. The supratentorial cranial space: microsurgical anatomy and surgical approaches. Neurosurgery 2002; 21:375–410.
6. Sekhar LN, Burgess J, Akin O. Anatomical study of the cavernous sinus emphasizing operative approaches and related vascular and neural reconstruction. Neurosurgery 1987; 21:806–816.
7. Tanriover N, Ulm AJ, Rhoton AL Jr, Kawashima M, Yoshioka N, Lewis SB. One-piece versus two-piece orbitozygomatic craniotomy: quantitative and qualitative considerations. Neurosurgery. 1984; 2:229-237.
8. Yasargil MG. Interfascial pterional (frontotemporosphenoidal) craniotomy, in Yasargil MG (ed): Microneurosurgery. Stuttgart, Georg Thieme Verlag. 1984; 1:215-220.
9. Zabramski JM., Kiriş T., Sankhla SK., Cabiol J., Spetzler R. Orbitozygomatic craniotomy: Technical note J Neurosurg. 1998; 89:336-341.

COMENTARIO

Los autores comunican un caso de meningioma paraclinoideo tratado exitosamente mediante el abordaje orbito-cigomático y peeling de la fosa media.

Desde el punto de vista técnico, nuestra experiencia personal con esta vía es que ofrece un campo muy amplio y seguro para lograr la resección de lesiones en esta topografía, especialmente cuando son de gran volumen, de manera que coincidimos plenamente en la elección del acceso quirúrgico. Por otra parte, la desvascularización del tumor es clave para la exéresis de los meningioma; por lo que para esta localización, el peeling de fosa media resulta una muy buena opción. En relación a las imágenes postoperatorias, sería ilustrativo para este trabajo contar con estudios comparativos.

Como comentario final podemos decir que el trabajo previo de los autores en los laboratorios de neuroanatomía y microcirugía son pasos valiosos a la hora de encarar cirugías de la base de cráneo.

Alejandra T. Rabadán

Jornadas Científicas 50° Aniversario de la División Neurocirugía del Hospital Pirovano

El 30 y 31 de julio de este año, la División Neurocirugía del Hospital Pirovano festejó sus primeros 50 años de vida. El servicio que nació en 1963 de la mano del visionario Prof. Ghersi, como una necesidad de la zona norte de la ciudad, hoy continúa brindando en forma inclaudicable sus servicios a la población. Simultáneamente con la estructura edilicia arrancó la residencia de Neurocirugía, la cual, con algunos intervalos breves, ha continuado formando especialistas hasta el día de hoy. La gran mayoría de ellos hoy están distribuidos en todo el país, algunos de los cuales ocupan cargos de jefatura en servicios de envergadura. Incluso, el futuro presidente de la AANC, Dr. Rafael Torino se formó en el Pirovano.

Además del homenaje a la institución, intentamos homenajear a los hombres y mujeres que forjaron la nutrida historia de nuestro servicio. Así lo manifesté en mi discurso de Apertura de las Jornadas, agradeciendo al Dr. Ghersi a quien sentimos presente en la persona de su esposa y sus hijas, las cuales nos acompañaron en tan emotivo momento. También al Dr. Horacio Plot, actual Decano del CANC, quien fuera Jefe de Servicio durante 34 años, y probablemente el mayor y más reconocido formador de especialistas y dueño de una calidad humana excepcional. Asimismo, agradecí a los Dres. Zadorecki y Gruarín, quienes en sus Jefaturas intentaron darle su impronta personal a la conducción del servicio.

Obviamente no podía dejar de homenajear a todo el personal, ya sea enfermeros, técnicos, kinesiólogos e instrumentadoras quirúrgicas, quienes con su tarea silenciosa pero eficaz, contribuyeron a labrar la historia de la División.

Los Dres. José Cuba como Director del Hospital y el Dr. Ricardo Viotti, Director General de la IV Región Sanitaria, nos brindaron en breves alocuciones sus impresiones de tan importante evento. El Dr. Juan José Mezzadri en representación de la AANC cerró la lista de oradores en la ceremonia de Apertura.

El Dr. Plot fue el primer expositor, y a través de fotografías y anécdotas nos recordó la historia del servicio, rememorando a través de sus palabras situaciones y personajes que fueron parte de nuestra historia.

El Dr. Basso hizo una excelente semblanza del Dr. Ghersi; cerrando la sesión matutina del primer día el Dr. Turjanski quien con su habitual claridad nos comentó los avances en Tomografía por Emisión de Positrones, remarcando la utilidad de evaluar el metabolismo de los tumores cerebrales y así determinar de acuerdo a ello el mejor tratamiento.

A continuación la entrega de Plaquetas de homenaje a los ex jefes de servicio y jefas de enfermería alcanzó un punto de gran emotividad, muy aplaudida por la concurrencia. Un exquisito lunch de bienvenida cerró la sesión matutina.

Por la tarde, la Dra. Zúccaro expuso su experiencia en el manejo de los craneofaringiomas, haciendo hincapié en un tratamiento lo más radical posible desde el comienzo, dado que las recidivas son de difícil manejo. El Dr. Gruarín, a continuación, dio una minuciosa y completa charla sobre meningiomas intracraneales muy útil para el neurocirujano en formación.

Continuó el programa científico con el Dr. Stella, quien mostró su experiencia en la neuromodulación y luego el Dr. Torino, habló de su manejo en el tratamiento de los schwanomas vestibulares.

La mañana del miércoles comenzó con una didáctica y clara exposición del Dr. Zadorecki sobre cirugía de los nervios periféricos, y continuó con los Dres. Jungberg y Thompson, Jefe de Otorrinolaringología del Hospital, quienes nos relataron su experiencia en la cirugía endoscópica transnasal de tumores de hipófisis.

El Dr. D´Andrea nos alertó con su charla sobre síndromes miofasciales, acerca que estos pueden confundirse con dolores originados en estructuras vertebro-radiculares y es necesario, por lo tanto, tenerlos en mente.

Brillante fue la actualización sobre artritis reumatoidea cervical que nos brindó el Dr. Rimoldi, cerrando así la sesión de la mañana.

Por la tarde, el Dr. Picard abrió la lista de oradores, hablando sobre presión Intracraneana, de la cual Nelson es un investigador, ilustrándonos incluso con experimentos in situ, sobre tan importante tema. A continuación, el Dr. Fernández, quien reside actualmente en Tucumán, disertó sobre la importancia de la embolización pre-operatoria de las MAV cerebrales, preludio de la charla que ofreció quien esto escribe, sobre tratamiento quirúrgico de dichas malformaciones vasculares.

El Dr. Furst, residente del Hospital en las primeras épocas del servicio, luego de recordar al Dr. Ghersi, nos ofreció una excelente charla sobre tratamiento quirúrgico de los aneurismas intracraneales bajo hipotensión y arresto circulatorio. El Dr. Carrizo, con su habitual claridad, contó su experiencia en cirugía de tumores de órbita; cerrando la lista de oradores el Dr. Requejo, que habló sobre su experiencia en cirugía y embolización de aneurismas en la po-

blación pediátrica.

Cabe destacar, la excelente predisposición de los expositores, la gran mayoría ex médicos del servicio, quienes dieron lo mejor de sí para que cada una de las charlas tuviera un nivel superlativo. También fue llamativo el nivel de camaradería exhibido entre los ex médicos y residentes de la División, a tal punto que surgió la idea consensuada de realizar una reunión anual de ex médicos del servicio.

Por la noche, la cena de Clausura se realizó en la mítica esquina de Homero Manzi, con buen tango y buena comida. Realmente fueron dos días inolvidables para todos nosotros y nuestro querido servicio.

Horacio Solé

Resumen de la conferencia dictada en el Hospital el 30/7/13 en el marco de las Jornadas de Homenaje al 50ª aniversario de su fundación.

Historia del Servicio de Neurocirugía

Horacio M. Plot (fig. 1).

Figura 1: Dr. Horacio Plot.

"Quiero comenzar reivindicando la sana posibilidad de discutir la historia, de hacerle el favor de confirmar lo obvio, es decir que no se trata de una materia muerta sino de un saber dialéctico pasible de ser revisado de acuerdo con los intereses de cada momento en que se la lee y se la necesita" (Felipe Pigna, 2004).

En la conferencia aclaré los alcances y restricciones de la misma. No escribiré sobre estadísticas ni casos médicos, aunque señalo enfáticamente que la finalidad de un servicio médico es tratar a los enfermos. Pero dejaremos sin tocar las alegrías y las tristezas que todo nuestro accionar quirúrgico tuvo en estos años. Imposible para mi tabular las aproximadamente 8000 cirugías realizadas en el lapso de mi jefatura.

En este escrito tampoco repetiré los nombres de los médicos de planta, residentes, becarios y concurrentes que fueron la base de todo el accionar. Pero a estos ya los he nombrado en un trabajo anterior y no los repetiré. También en ese trabajo abundé en anécdotas y detalles (ver bibliografía).

En esa época había pocos Servicios de neurocirugía de envergadura, dirigidos por los maestros Dickmann (Costa Buero), Christensen (Rawson), Benaim (Avellaneda), Morea (Argerich), Dowling y Viale (Rivadavia), Ghersi (Instituto de Cirugía de Haedo). Pero este último concurría como consultor periódicamente al Servicio de Cirugía del Hospital Pirovano, dirigido por el Dr. Caeiro, donde realizaba operaciones neuroquirúrgicas. Allí se enteró que el Sr. Max Delcasse, famoso por ser propietario de la Casa del Ángel, mansión en las Barrancas de Belgrano, sitio donde frecuentemente se realizaban los lances caballerescos tan frecuentes en épocas pasadas, habiendo sido objeto de una operación cerebral, había decidido donar un terreno enfrente del actual Pirovano, para crear allí un instituto de Neurocirugía, obra que no llegó a efectivizarse. Pero aprovechando esa donación, Ghersi (fig. 2) consiguió que se edificara en la esquina de Monroe y Conde, un Servicio arriba de la Guardia.

Figura 2: Dibujo retrato del Dr. Ghersi.

Con su mujer María Luisa Calmels, trabajaron duramente un largo lapso, hasta que finalmente el 8 de Agosto de 1963 se inauguró un Servicio bajo su Jefatura, muy bien montado. Tenía 34 camas en 4 salas, 2 para hombres en el 1er piso y 2 para mujeres en el 2do, un gran quirófano con un electroencefalógrafo de 16 canales en una salita adjunta, para realizar electrocorticografias intraoperatorias, varios despachos, un ambiente donde se realizaban las autopsias cerebrales. La Sala de Radiología era excepcional: todas las paredes con planchas de plomo, un aparato AOT biplano donde se realizaban angiografías seriadas rápidas

(4 placas por segundo), intensificador de imágenes con videograbación para las melografías y cateterismos arteriales para angiografías totales, etc. A todo ello hay que agregar la inventiva de Ghersi, el Batiscafo, que era un habitáculo rodante con puerta trasera y ventanita delantera, todo revestido en plomo, para proteger al operador durante los estudios, un orificio en el techo que conectaba a una piecita en la terraza, originalmente realizada para la bomba de alto vacío conectada al quirófano. Desde allí, con una tubuladura extra larga, aprovechando la fuerza de gravedad, se hacia un goteo de solución fisiológica para lavar en forma continua las agujas de angiografía colocadas en el cuello del paciente y evitar el manipuleo con los mandriles y la lógica movilización de las agujas.

Figura 3: Enfermeras M.Luisa Ghersi, Rosa D'Arco; Dres. Borracer, Stella, Plot y Salzman.

Figura 4: El Dr. Ghersi operando.



Figura 5: Separador autoestático diseñado por Ghersi.

Ghersi fue una personalidad sobresaliente, llego a Profesor Titular de la materia en la Facultad, fue nombrado Ciudadano Ilustre de la Ciudad de Buenos Aires por el Consejo Deliberante y Maestro de la Neurocirugía Latinoamericana por la FLANC (Fig. 3).

Era un habilísimo cirujano (fig. 4), incansable, creador de instrumentos como el separador autoestático, la sonda doble pared para instilar y drenar los tumores quísticos profundos, su colección de aspiradores, etc. (fig. 5).

Se realizaba Neurocirugía Estereotáxica de alto nivel, primero Ghersi con el aparato de Guiot, luego se incorporo al Servicio el Dr. Chescotta, con el aparato de Leksell que manejaba luego de su aprendizaje en Suecia con su creador. Junto a los servicios del Htal. de Niños y del Rawson, fueron los primeros en tener el sistema de Residencias en la especialidad. Dos de ellos, los Dres. Borracer y Stella ganaron el premio AANC con un trabajo de investigación. Ghersi consiguió un microscopio quirúrgico Carl Zeiss, con el que se comenzaron a realizar operaciones microquirúrgicas, en tumores y malformaciones vasculares. En 1970, Ghersi se presenta a concurso en la Facultad y obtiene el cargo de Profesor Titular de Neurocirugía (fig. 6), emigrando al Instituto Costa Buero, sede de la Cátedra, a principios de 1971, fin de un Ciclo.

Comienzo de otro. Al irse Ghersi sugirió mi nombre a la Dirección para que lo reemplazara al frente del Servicio. No me fue fácil. Mi nombramiento despertó sentimientos de rechazo por parte de médicos más antiguos del Servicio que hicieron muy difícil mi mando. Muchos médicos se fueron al exterior o al interior para proseguir sus carreras. Pensemos que Ghersi era una figura indiscutida y yo no podía compararme ni en el prestigio ni la experiencia. Tuve que luchar sin descanso y disponerme a operar los casos más difíciles para reforzar un liderazgo. Lentamente lo fuimos haciendo hasta manejar los problemas tumora-

Figura 6: Cena de homenaje al Dr. Ghersi al asumir como Profesor Titular. Están los Dres. Dickmann, Ghersi, Enrique Pardal, Marquez, Ghersi, Oviedo y Plot.

les y encefalovasculares que predominaban en nuestra casuística.

Personalmente me gustaba mucho la neurocirugía infantil, y aprovechando que había en el Hospital una sala de Cirugía Pediátrica de prestigio dirigida por el Prof. Rosasco realicé allí muchas intervenciones quirúrgicas, hasta que volvió al hospital el Dr. Blasi, que había hecho una rotación en el Htal. De Niños y tenía una formación mas completa, por lo que le cedí el paso.

En 1973 junto a otros Servicios, creamos la figura del neurocirujano de guardia activo, innovación que demostró con creces su utilidad y necesidad. Hoy en dìa casi todos los servicios neuroquirúrgicos cuentan diariamente con un especialista de Guardia y un Residente para que lo ayude. En 1976 tuve un breve lapso de suspensión por parte de las autoridades, dado que recibieron una denuncia sobre mi falta de simpatías por el gobierno militar, pero por suerte, con la ayuda de Ghersi, y mis amigos Even y Tedone, pude revertir la situación y volver a ejercer mi cargo.

En 1977, antes del Campeonato Mundial de Fútbol a realizarse en nuestro país, se dispuso el cierre temporario del servicio para reacondicionarlo y prepararlo como lugar para posibles emergencias. Sin embargo, luego se prefirió elegir el Servicio del Htal. Fernández y nosotros quedamos restringidos al Consultorio y a operar en el quirófano de Cirugía los casos que nos llegaban. Pero después de un lapso prolongado, al irse el Dr. Rosasco y su equipo al Htal. De Niños, quedó su sala de internación vacía y allí pasamos nosotros. Nuestro equipo, que estaba diezmado (solo éramos tres, los Dres. Saez, Salzman y yo) se reforzó con el regreso de varios ex médicos de la División y con el pase de media docena de médicos del Servicio de Neurocirugía del Htal. Alvear que había sido cerrado y su Jefe, el Prof. Perino había pasado al Htal. Fernández (figs. 7 y 8).

Mientras tanto prosiguió la remodelación de la antigua sala y aunque un accidente arruinó la instalación de Radiología, finalmente al año siguiente volvimos a armar el antiguo servicio. Agregamos a nuestra internación una sala con dos camas de recuperación postoperatoria, a fin de vigilar más de cerca los pacientes operados que no requerían o que eran trasladados desde la UTI. Proseguimos con la docencia de pregrado y la Residencia. Dictamos medio centenar de Cursos para Graduados y creamos el Laboratorio de Microcirugía, realizando allí una docena de cursos de entrenamiento, utilizando pequeños animales. Una característica que destaco es que siempre exigí respeto y buen trato con los animales del bioterio, criterio que se cumplió.

Presentamos en conjunto medio centenar de trabajos en Congresos y Revistas. Fuimos los primeros en publicar en la Biblioteca Médica digital de la facultad de Medicina, un video cassette sobre "Aneurismas del tope de la basi-

Figura 7: Grupo de Residentes en el año 1979: Rodríguez Loffredo, Farinella, Steinsleger, Figari, Monti y Rimoldi.

Figura 8: Equipo: Dres. Plot y Salaverría, Instrumentadora Patricia Plot.

Figura 9A: Equipo: Poster Congreso Año 2000

Figura 9B: portadas CD-Rom.

Figura 10: Congreso de la AANC en Córdoba. La Sra. M. Luisa Ghersi, Dres. Burry, Plot, Gruarin y Turjanski.

CUADRO 1: JEFATURAS Y SUS PERÍODOS.

De división	
1963-70	Prof. Dr. Julio A. Ghersi
1971-05 por concurso	Prof. Dr. Horacio Plot
2005 a cargo	Dr. Eugenio Zadorecki
2005-12 por concurso	Prof. Dr. Juan F. Gruarin
2012 por concurso	Dr. Horacio Solé
De unidad	
1978-91	Dr. Jorge Saez Riveras
1991-2007 por concurso	Dr. Eugenio Zadorecki
2007-12 por concurso	Dr. Horacio Solé
2012 a cargo	Dr. Gabriel Jungberg

lar", sobre una operación efectuada en el servicio, que tuvi mucha repercusuión. Pero creo que la culminación fue la publicación de dos CDRoms sobre tumores craneoencefálicos, con mi dirección, la coordinación de los Dres. Steinsleger y Tardivo y la colaboración escrita de casi todos los médicos del Servicio. Estos CDRoms formaron parte de una colección importante organizada por la Asociación Médica Argentina (Fig 9 A y B).

También, como parte de mis logros en la actividad socie-

Figura 11: Dres. Tedone, Zadorecki, Tardivo, Plot,Favale, Solé, Jungberg.

taria y científica, logré ser Presidente del Capítulo de Neurocirugía de la AMA (hoy Sociedad Argentina de Neurocirugía), de la Sociedad de Neurocirugía de la Provincia de Buenos Aires, de la Asociación de Neurociencias de la AMA y también el honor en la Asociación Argentina de Neurocirugía. En esta magna agrupación tuve el honor de presidir el último Congreso del pasado siglo (fig. 10). Dejo constancia que siempre recibí la colaboración efectiva de los médicos de planta y residentes de la División.

Destaco estos logros porque si bien fueron por mi esfuerzo y méritos, los conseguí por el hecho de ser el Jefe de un Servicio de la importancia del Pirovano.

Nombro también la obtención del premio de la AANC, que ganamos con el residente Dr. Ignacio Mendiondo y su padre, de Mar del Plata.

Tambièn el 2001 obtuve el título de Profesor Adjunto de la Facultad de Medicina.

En lo asistencial y quirúrgico, destacamos el desarrollo de la ecografía intraoperatoria y del equipo interdisciplinario de Base de Cráneo, junto a Cirugía maxilofacial y ORL, Integrado por los Dres: Picard por NCx, Ríos Centeno por MXF y Thompson por ORL.

En el 2005, al llegarme la indicación de jubilarme, terminé mi ciclo de jefatura. Continuaron los Dres. Zadorecki, Gruarin y Solé, como se describe en otro apartado (fig 11).

BIBLIOGRAFÍA

1. Turjanski L.: Historia de la Neurocirugía Argentina. Rev. Arg. Neurocir, 2004:18 (S1):1-
2. Basso A.. Historia de la primera Cátedra de Neurocirugía de la Universidad de Bs. As, Rev. Arg. Neurocir. 2004: 18 (S1) 19-21.
3. Furst J.: una semblanza del Prof. Julio A. Ghersi Rev.Arg.Neurocir. 2004: (S1) 36-39.
4. Ghersi J.A. Clase inaugural, en PERINO F.:Homenaje a la Cátedra de Neurocirugía de la Facultad de Medicina de la Universidad de Buenos Aires en su 40ª aniversario, p.108-138. Ed.del autor, Bs.As. 1977.
5. Plot H.M.: Apuntes para la Historia del Servicio de Neurocirugía del Hospital Pirovano. Rev.Arg.Neurocir 2007, 21:201-207.

CORPOMEDICA
Al Servicio de la Profesión Médica

25 años de Experiencia en el Mundo

Todas las válvulas, drenajes y accesorios son fabricados libres de látex y aprobados por F.D.A.

Medtronic

- Bombas implantes y programables.
- Para tratamiento del dolor crónico, oncológico y espasticidad.

Medtronic INVISx®

- Sistemas de fijación craneal no ferro magnético.

Medtronic

- Neuroestimulador unilateral y bilateral implantable y programable.
- Para tratamiento de movimientos anormales (Parkinson, temblor, distonía).

Medtronic Macropore®

- Reconstrucción craneofacial reabsorbible.

Medtronic

- Sistema de neuroestimulación implantable y programable.
- Control del dolor crónico neuropático.

Medtronic

- Motores Neumáticos y elásticos de altas revoluciones. **Midas Rex.**

Medtronic

- Sistema de neuroestimulación implantable y programable.
- Para el tratamiento de la disfunción urinaria y fecal (incontinencia, retención).

medartis®

- Miniplacas para cierres craneales, sistema 1.5 - 2.0 para Laminoplastía. Medartis origen Suiza.

Medtronic

- Válvula ajustable externa con mecanismo antisifón disponible con Bioglade.

spineart

- Línea columna. Producto de origen suizo.

Medtronic

- Válvula de mecanismo antisifón modelo Delta disponible con Bioglade.

CORPOMEDICA S.A.
Av. Córdoba 1255 8º piso - C1055AAC - C.A.B.A. | Tel.: (54-11) 5353-1111 | Fax: (54-11) 4815-8655
info@corpomedica.com.ar | www.corpomedicasa.com.ar

Duragen®
DuraGen Plus®

La matriz más avanzada de regeneración dural.

Duragen Suturable®

Puede o no suturarse

- Diferentes alternativas para cada condición.
- Tecnología de avanzada.
- Amplia evidencia clínica en duroplastía.

INTEGRA
LIMIT UNCERTAINTY

Promedon Argentina
Av. Ricardo Balbín 3402
(C1430AAS). Buenos Aires - Argentina
Tel.: (54) (011) 45437733
Fax: (54) (011) 45442411

www.promedon.com

Promedon

People + Innovation

d.grafik