GRANULOMA DE COLESTEROL MASTOIDEO CON INVASIÓN DE LA FOSA MEDIA Y POSTERIOR: REPORTE DE UN CASO

Víctor Manuel Castillo Thea[1], Martín Guevara[1], Juan Guevara[1], Ricardo Marengo[2]

[1]Servicio de Neurocirugía, Hospital Universitario CEMIC, [2]Servicio de Otorrinolaringología, Hospital Universitario CEMIC, Buenos Aires, Argentina

RESUMEN

Objetivo. *Describir un caso de granuloma de colesterol mastoideo sin antecedentes de enfermedad otológica crónica, de etiología post-traumática, con invasión de la fosa media y la fosa posterior.*
Descripción. *Paciente varón de 30 años que consulta al servicio de emergencias por cefalea intensa holocraneana de 10 días de evolución. Al examen físico no se detecta déficit neurológico. Al interrogatorio dirigido, el paciente refiere antiguo traumatismo de cráneo a los 14 años en la región mastoidea derecha, por el que le fueron realizados varios lavajes de oído sin consecuencias ulteriores. La imagen de resonancia magnética mostraba lesión expansiva en mastoides derecha hiperintensa en T1 y T2, que no se modificaba con la administración del contraste, con expansión a la fosa media y posterior.*
Intervención. *El paciente fue sometido a una mastoidectomía con exposición de las paredes del quiste, que fueron resecadas parcialmente, dejando comunicada la cavidad residual con el oído medio a través del antro mastoideo.*
Conclusión. *Los granulomas de colesterol de la región tímpano-mastoidea se presentan generalmente en pacientes con historia de otitis media crónica y se limitan al compartimiento de origen. Los granulomas con comportamiento agresivo son poco frecuentes, y su agresividad estaría dada por el origen del sangrado, su cantidad y su persistencia. El objetivo del tratamiento es el drenaje del contenido del granuloma y restaurar la ventilación, sin necesitad de resecar toda la pared.*
Palabras clave: *granuloma de colesterol, mastoidectomía, hueso temporal.*

INTRODUCCIÓN

Los granulomas de colesterol son lesiones seudoquísticas (ya que no están revestidas por epitelio) que se originan como una reacción inflamatoria en respuesta a un cuerpo extraño. Los cristales de colesterol provienen de la ruptura de los glóbulos rojos y otros tejidos[1].

Comúnmente se distinguen dos tipos: los del ápice petroso, que en general son agresivos y los tímpano-mastoideos, no agresivos y asociados a otitis media crónica[1,2]. La agresividad de los granulomas de colesterol, estaría relacionada con la magnitud del sangrado, que es el que inicia y mantiene el proceso, y no sólo con su ubicación[3]. Aquí presentamos un caso atípico de granuloma de colesterol mastoideo, sin antecedentes de enfermedad otológica crónica, y con comportamiento agresivo e invasión de la fosa media y posterior.

DESCRIPCIÓN

Paciente de 30 años, de sexo masculino, sin comorbilidades, que consulta al servicio de emergencias por cefalea intensa holocraneana de 10 días de evolución, que empeora en forma progresiva, sin calmar con AINES y sin otros síntomas asociados. Al examen físico no se encontró déficit neurológico.

Al interrogatorio dirigido, el paciente refiere antiguo traumatismo de cráneo en la región mastoidea derecha 16 años antes del inicio de los síntomas, que evolucionó con secreciones por el conducto auditivo externo y que requirió en varias oportunidades lavajes de oído sin consecuencias posteriores.

La imagen de resonancia magnética muestra una lesión multiloculada a nivel mastoideo derecho, con señal hiperintensa en T1, T2 y FLAIR, sin modificación luego de la administración de contraste y que posee efecto de masa sobre el hemisferio cerebeloso adyacente, al cual comprime y desplaza hacia medial, y compresión del lóbulo temporal que lo desplaza hacia arriba, ocupando así la fosa media y posterior. La lesión estaba rodeada de un halo hipointenso en GRE, indicando la presencia de sangrado crónico (Figs. 1, 2 y 3).

La tomografía de cráneo mostraba remodelación ósea de la mastoides derecha, con esclerosis del hueso adyacente y pérdida de las celdillas aéreas (Fig. 4).

El paciente fue intervenido quirúrgicamente realizándose una mastoidectomía con exposición de la lesión quística, que contenía un material líquido oscuro, como aceite quemado. Se realiza una exposición amplia del antro mastoideo, identificando el yunque y el canal semicircular lateral, comunicando así la cavidad quística con el oído medio. Se realiza la resección de las paredes del granuloma, a excepción de la porción en relación con la duramadre y el seno sigmoideo, que se encontraba extremadamente adherida.

Evoluciona en el postoperatorio sin complicaciones y sin déficit neurológico agregado. En las imágenes de tomografía y resonancia postoperatorias se observó disminución del volumen del quiste con cambios en la señal y aire en la cavidad residual, sin efecto de masa (Figs. 5, 6 y 7). El paciente refiere sensación de oído tapado del lado derecho, objetivándose una leve hipoacusia de conducción en la audiometría postoperatoria que fue mejorando progresivamente.

Correspondencia: vcastillothea@gmail.com
Recibido: abril de 2012. Aceptado: mayo de 2012.

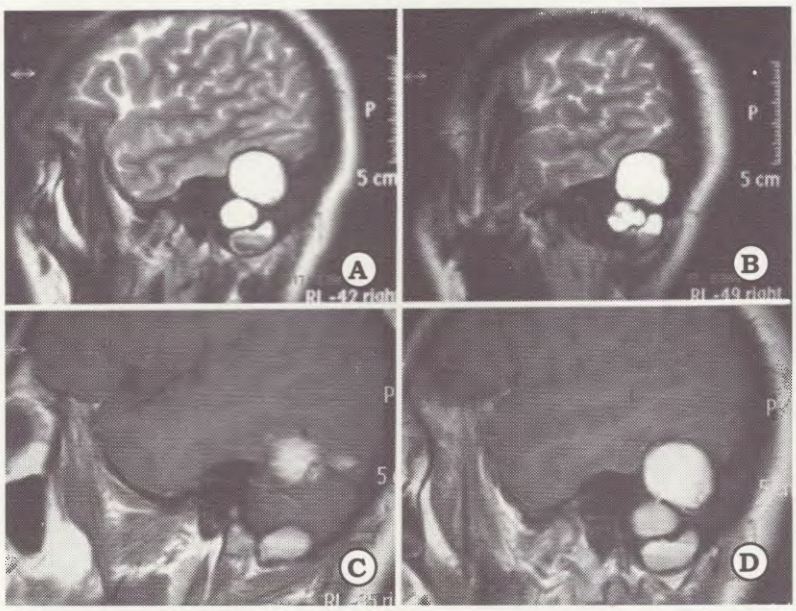

Fig. 1. Imagen de resonancia magnética preoperatoria. A y B. Cortes parasagitales en secuencia T2. C y D. Secuencia T1 con contraste. Se observa lesión expansiva en la mastoides, multiloculada, que se extiende hacia la fosa media, hiperintensa en la secuencia T1 y T2.

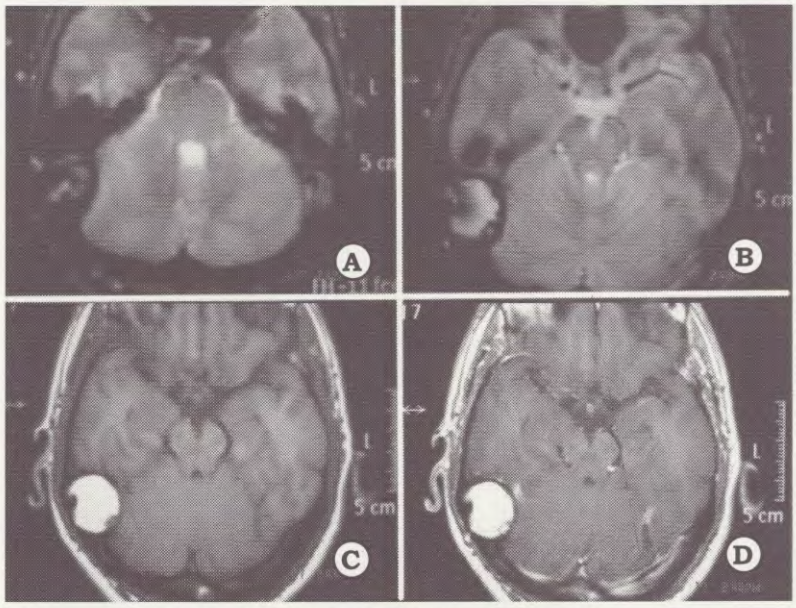

Fig. 2. Imagen de resonancia magnética preoperatoria. A y B. Cortes axiales en la secuencia GRE. C. Secuencia T1 sin contraste. D. T1 con contraste. En la secuencia GRE se observa lesión expansiva en mastoides derecha, con ocupación de fosa media y posterior, rodeada de halo hipointenso. Se observa que no se modifica luego de la administración de contraste.

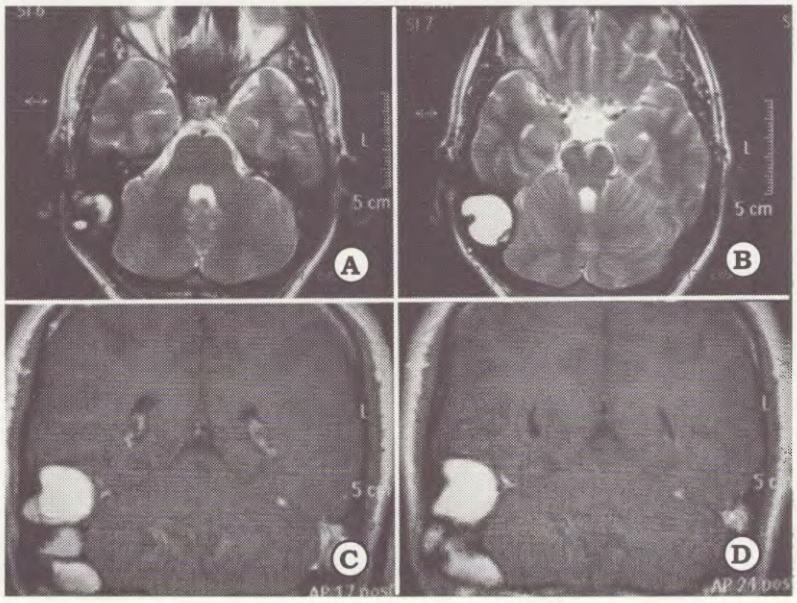

Fig. 3. Tomografía de cerebro con ventana ósea preoperatoria. A y B. Cortes axiales. C y D. Cortes coronales. Se observa esclerosis ósea de la región mastoidea derecha, con remodelación ósea y pérdida de las celdillas aéreas. La cavidad timpánica se encuentra libre.

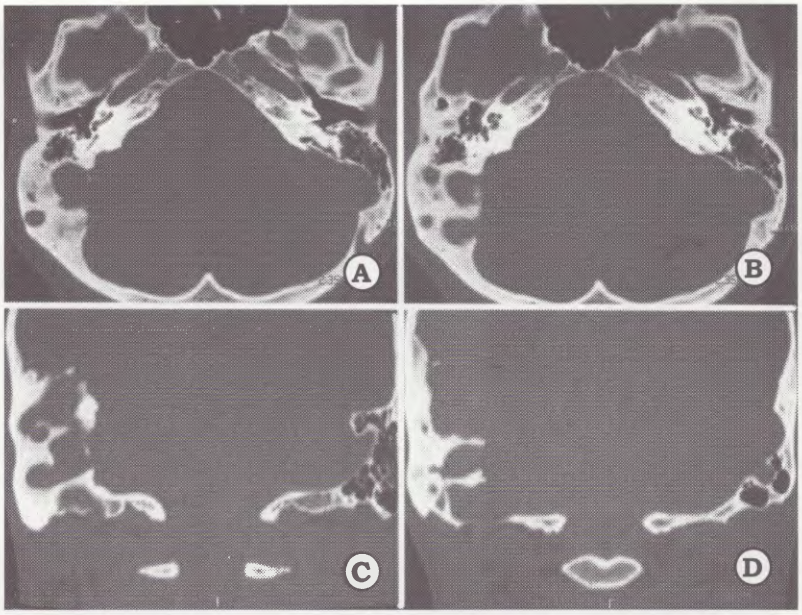

Fig. 4. Imagen de resonancia magnética preoperatoria. A y B. Cortes axiales en secuencia T2. C y D. Cortes coronales en secuencia T1 con contraste. Se observa imagen expansiva en mastoides derecha, hiperintensa en T1 y T2, multiloculada, expandiéndose a la fosa media y posterior, en importante relación con el seno transverso.

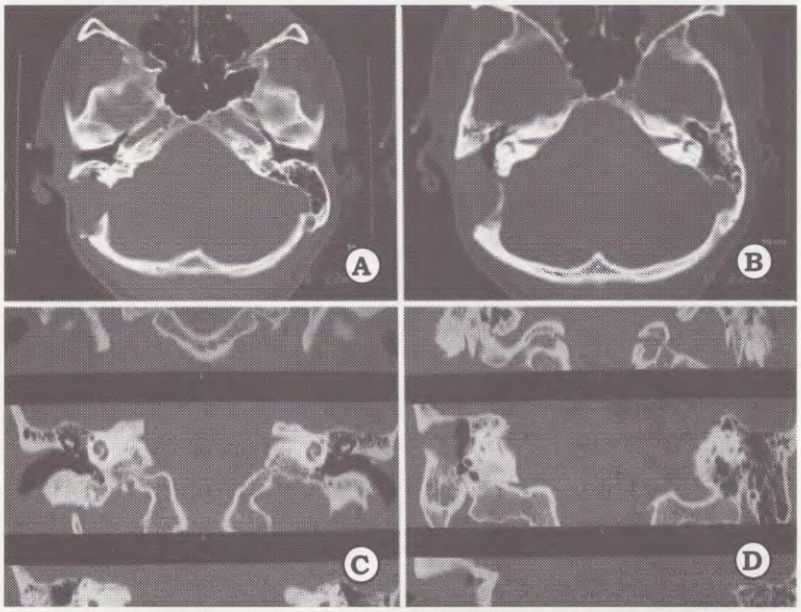

Fig. 5. Tomografía de cerebro con ventana ósea postoperatoria. A y B. Cortes axiales. C y D. Cortes coronales. Se observa defecto óseo post mastoidectomía, y una buena comunicación de la cavidad quística con el oído medio. Se observa también, aire en la cavidad quística residual.

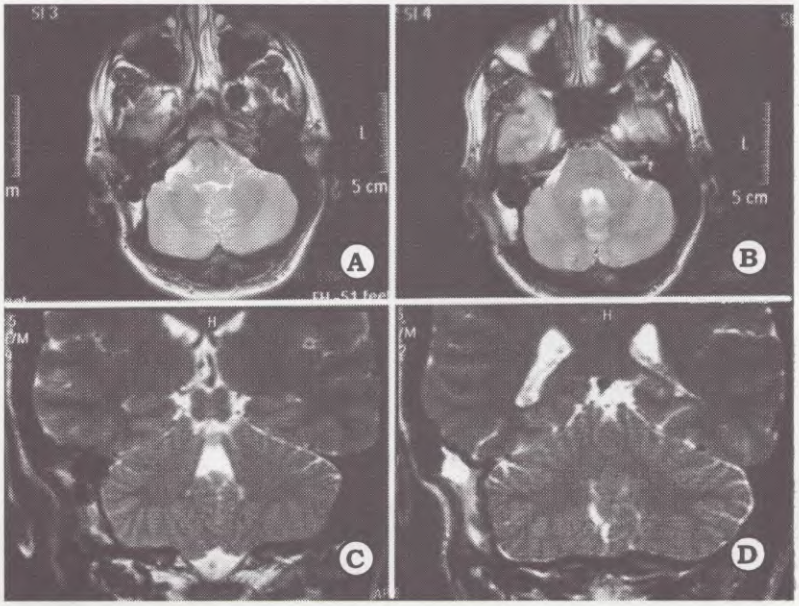

Fig. 6. Imagen de resonancia magnética postoperatoria. A y B. Cortes axiales. C y D. Cortes coronales en secuencia T2. Se observa reducción del quiste y de su contenido hiperintenso, y aire dentro de la cavidad residual. Reducción de la compresión del cerebelo y del lóbulo temporal.

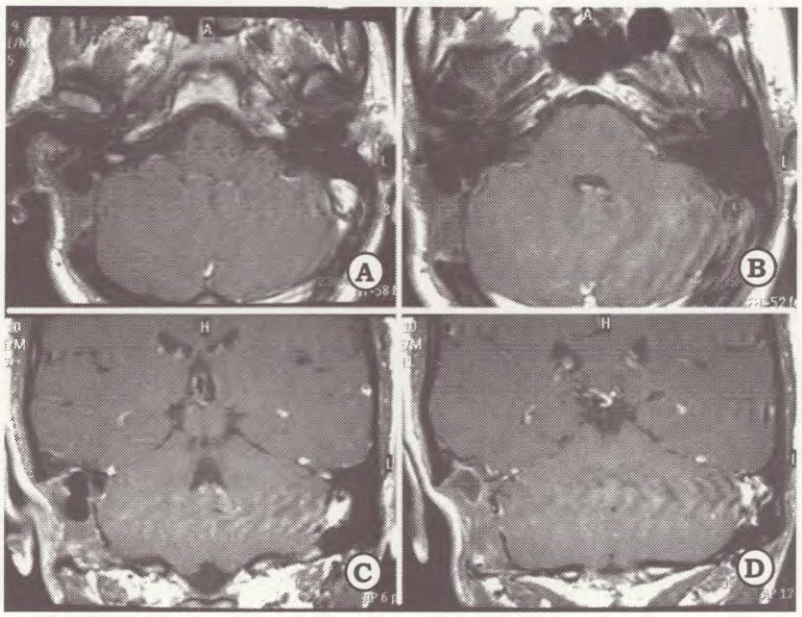

Fig. 7. Imagen de resonancia magnética postoperatoria. A y B. Cortes axiales. C y D. Cortes coronales en secuencia T1 con contraste. Se observa reducción del quiste y de su contenido hiperintenso, y aire dentro de la cavidad residual. Reducción de la compresión del cerebelo y del lóbulo temporal.

DISCUSIÓN

Los granulomas de colesterol representan una respuesta inflamatoria por cuerpo extraño a los cristales de colesterol, que se originan de la ruptura de los glóbulos rojos y otros tejidos. La presencia de numerosos eritrocitos degenerados rodeando los cristales y la fuerte inmunomarcación positiva para ferritina y transferrina,

Sugieren como origen de los cristales de colesterol a una hemorragia[2].

Hay que diferenciar entre dos tipos de granulomas de colesterol: los de la punta del peñasco y los del compartimiento tímpano-mastoideo, que presentan una etiología en común: el sangrado. Éstos no sólo se diferencian por su ubicación, sino además por su presentación clínica y agresividad.

La mayoría de los granulomas de colesterol mastoideo están confinados al compartimiento de origen, sin erosionar el hueso adyacente, y en general se consideran no agresivos[1,3]. No presentan déficits de pares craneanos. Estos granulomas se asocian con frecuencia a otitis media crónica y otras enfermedades del oído medio, en huesos temporales pobremente neumatizados[2].

Por el contrario, los granulomas de la punta del peñasco son lesiones que se expanden, erosionando la punta del peñasco y comprometiendo los pares craneanos adyacentes. Éstos ocurren generalmente en huesos temporales con importante neumatización.

Se han descripto dos mecanismos fisiopatológicos: la teoría clásica "obstrucción-vacío", que se adaptaría a los hallazgos patológicos encontrados en los granulomas del compartimiento tímpano-mastoideo, y la nueva teoría "médula ósea expuesta", que se adaptaría a las observaciones de los pacientes con granuloma de colesterol de la punta del peñasco[2]. Las dos teorías involucran la ruptura en anaerobiosis de los productos de la sangre, con la liberación de los cristales de colesterol de los eritrocitos, que inician la respuesta inflamatoria estéril. La diferencia entre éstas radica en el origen y en el mantenimiento del sangrado.

En la teoría "obstrucción-vacío", existiría una obstrucción en la ventilación que provocaría edema en la mucosa obstruyendo las celdillas aéreas. El aire atrapado se reabsorbe produciendo un vacío. Esta presión negativa provoca la trasudación de sangre en las celdillas no ventiladas y la ruptura de los eritrocitos en anaerobiosis produce la liberación de los cristales de colesterol. Éstos desencadenan una respuesta inflamatoria por cuerpo extraño.

En la teoría de la "médula ósea expuesta", propuesta por Jackler y Cho[3], una intensa neumatización del ápice petroso produce una comunicación anormal entre la mucosa de las celdillas aéreas del ápice petroso y la médula ósea. Este contacto entre la mucosa y la médula ósea ricamente vascularizada facilitaría el sangrado en las celdillas aéreas, dando origen al granuloma de colesterol. La hemorragia sostenida y repetitiva sería la responsable de la expansión del quiste, provocando así mayor exposición de la médula ósea y nuevos sangrados.

Así, el sangrado es el elemento esencial para la formación y mantenimiento de estas lesiones, en ambas teorías. Pfister y Jackler[3] observaron que la agresividad de los granulomas de colesterol estaría determinada por una hemorragia inicial importante y mantenida en el tiempo.

Son pocos y aislados los reportes de granulomas de colesterol mastoideos agresivos con invasión intracraneana[3-9]. Este tipo de comportamiento estaría dado por el origen del sangrado, como por ejemplo la ruptura del seno sigmoideo, la arteria carótida interna o venas epidurales de gran tamaño. Esto produciría una intensa hemorragia inicial y mantenida en el tiempo, lo que perpetuaría la respuesta inflamatoria expandiendo el granuloma y destruyendo los tejidos adyacentes.

La imagen de resonancia magnética es característica con señal hiperintensa en T1 y T2, debido al efecto paramagnético de los productos de degrada-

ción de la hemoglobina y sin modificaciones después de la administración de contraste[10].

El objetivo de la cirugía es el drenaje de la lesión quística y la creación de una cavidad bien aireada, para prevenir obstrucciones y acumulación de sustancias[11]. A diferencia del colesteatoma y del mucocele, que poseen una cubierta epitelial, la remoción de toda la pared no es necesaria para controlar a los granulomas de colesterol[2,4]. Esto es sumamente importante para evitar durante la resección, la lesión de estructuras vasculares como la arteria carótida interna o el seno sigmoideo.

En este caso, la comunicación de la cavidad residual con el oído medio a través del antro, con una trompa de Eustaquio funcionante, nos proporcionó una buena ventilación de la cavidad residual.

CONCLUSIÓN

Los granulomas de colesterol de la región tímpanomastoidea se presentan en general en pacientes con historia de otitis media crónica y se limitan al compartimiento de origen. Aquellos que se presentan con un comportamiento agresivo son poco frecuentes y su agresividad estaría dada por el origen del sangrado, en su cantidad y su persistencia, para perpetuar un proceso inflamatorio expansivo e invasivo.

El objetivo del tratamiento es el drenaje y la ventilación, sin necesidad de resecar toda la pared, evitando la lesión de estructuras vasculares importantes.

Bibliografía

1. Tringali S, Linthicum FH. Cholesterol Granuloma of the petrous apex. **Otology and Neurotology** 2010; 31: 1518-9.
2. Jackler R, Cho M. A new theory to explain the genesis of petrous apex cholesterol granuloma. **Otology and Neurotology** 2003; 24: 96-106.
3. Pfister M, Jackler R, Kunda L. Aggressiveness in cholesterol granuloma of the temporal bone may be determined by the vigor of its blood source. **Otology and Neurotology** 2007; 28: 232-5.
4. Miglets AW, Booth JB. Cholesterol granuloma presenting as an isolated middle ear tumor. **The laryngoscope** 1981; 91: 410-5.
5. Novo Ruiz JJ, Videgain G, Gondra R, Valcárcel F, Uriguen M. Granuloma colesterínico mastoideo con invasión intracraneal. **Acta Otorrinolaringol Esp** 2002; 53: 285-8.
6. Nikolaidis V, Malliari H, Psifidis D, Metaxas S. Cholesterol granuloma presenting as a mass obstructing the external ear canal. **BMC Ear, Nose, and Throat Disorders** 2010; 10: 1-5.
7. Jang CH, Cho YB. Huge cholesterol granuloma of the middle ear extending to the middle cranial fossa. **In vivo** 2009; 23: 191-4.
8. Murugasu E, Yong TT, Yoon CP. Invasive middle ear cholesterol granuloma involving the basal turn of the cochlea with profound sensorioneural hearing loss. **Otology and Neurotology** 2004; 25: 231-5.
9. A primary large cholesterol cyst of mastoid presenting with dysgeusia. Jang CH, Kim YH, Cho YB. **In vivo** 2009; 23: 167-70
10. Congenital cholesteatoma and cholesterol granuloma of the temporal bone: role of magnetic resonance imaging. **Topics in magnetic resonance imaging.** 2000; 11: 87-97.
11. A novel treatment approach to cholesterol granulomas. Technical note. **J Neurosurg** 2007; 107: 446-50.

ABSTRACT

Objective. *To describe a case of mastoid cholesterol granuloma invading the posterior and middle fossa, without history of chronic middle ear disease.*

Description. *A 30 years old man complains in the emergency unit of a ten days history of severe headache. Physical examination didn't reveal any neurological deficit. Sixteen years previously he had a head trauma in the right mastoid region that required ear washing without other complications. Magnetic resonance imaging scan (MRI) demonstrated a lesion on the right mastoid with high signal intensities in T1 and T2, with no modification after gadolinium injection, expanding into the middle and posterior fossa.*

Intervention. *The patient underwent a right mastoidectomy with complete exposure of the cyst wall which was partially removed, communicating the residual cavity with the middle ear through the mastoid antrum.*

Conclusion. *Cholesterol granulomas of the timpani mastoid region are associated with chronic otitis media, and are generally limited to the original compartment. Aggressive cholesterol granulomas are infrequent, and they might be related to the source, amount and persistence of bleeding. The goal of the surgical treatment is drainage and communication of the residual cavity with the middle ear. Removal of the entire cyst wall is not need.*

Key words: *cholesterol granuloma, mastoid, temporal bone, mastoidectomy*

COMENTARIO

Castillo Thea et al presentan el caso de un paciente portador de un granuloma de colesterol mastoideo con extensión a la fosa media y a la fosa posterior. El caso está bien desarrollado, explicando las posibles causas de producción de dichas lesiones (teoría "obstrucción-vacío" y teoría "médula ósea expuesta"). En el presente reporte los autores resolvieron muy bien el problema a través de una vía transmastoidea, comunicando la cavidad quística con el oído medio. Si bien los granulomas de colesterol del hueso temporal son lesiones más frecuentes de ver por otorrinolarin-

gólogos, es importante que los neurocirujanos tengamos en cuenta esta patología, ya que muchas veces se presenta con un cuadro neurológico, como es el presente caso, que consultó por cefalea. Es importante finalmente destacar en el presente artículo el trabajo en conjunto entre neurocirujanos y otorrinolaringólogos, algo de suma importancia en las lesiones de base de cráneo que involucran el hueso temporal y/o los senos paranasales.

Alvaro Campero