

Fusión intersomática lumbar extraforaminal mínimamente invasiva (MIS-ELIF)

Premio Senior Neuroraquis 2017

Federico Landriel, Santiago Hem, Jorge Rasmussen, Eduardo Vecchi, Claudio Yampolsky
Departamento de Neurocirugía, Hospital Italiano de Buenos Aires, Argentina

RESUMEN

Objetivo: El objetivo del presente trabajo es mostrar la indicación, técnica quirúrgica, resultados y complicaciones de la vía de abordaje extraforaminal para fusión intersomática (ELIF) mínimamente invasiva.

Introducción: El ELIF se caracteriza por la remoción del proceso articular superior (PAS) y el acceso a la raíz intracanalicular y disco a través del triángulo de seguridad de Kambin.

Material y Métodos: Estudio retrospectivo de 40 pacientes operados consecutivamente entre el 2013 y 2015. Se incluyeron pacientes con lumbalgia o dolor radicular por enfermedad degenerativa discal, espondilolistesis grado 1 y 2, hernia discal recurrente y estenosis receso-foraminales. Se utilizó la escala visual analógica, el índice de Oswestry, la escala de Weiner y los criterios de MacNab modificados para evaluar el dolor, resultados clínico-funcionales y satisfacción del paciente al año de la cirugía. Las complicaciones fueron documentadas de acuerdo a su gravedad en 4 grados.

Resultados: 25 mujeres/15 hombres con una edad promedio de 57 años. El 47.5% fueron tratados por espondilolistesis, el 25% por estenosis receso-foraminal. Se colocaron 54 cajas intersomáticas y 188 tornillos pediculares percutáneos. La duración quirúrgica promedio fue 245 (± 25.4) minutos. El tiempo de internación promedio fue 3.5 (± 0.49) días. Presentamos 9 complicaciones Grado 1 y una complicación Grado 2. La escala de ODI preoperatoria promedio fue de 51.9 \pm 4.96, al año de 12.2 \pm 3.19, evidenciando una mejoría significativa ($p < 0.0001$). La EVA promedio para lumbalgia mejoró de 8.81 \pm 0.62 a 2.12 \pm 0.89 ($p < 0.0001$). El 77.5% presentó fusión en los grados 1 y 2 de Bridwell al año del procedimiento quirúrgico.

Conclusión: El ELIF es una alternativa de tratamiento quirúrgico segura y eficaz. Se pueden lograr resultados clínicos satisfactorios comparables con las técnicas tradicionales con la resección facetaria limitada al proceso articular superior.

Palabras Clave: Fusión Mínimamente Invasiva; ELIF; Faceta Articular Superior; Fusión Extraforaminal

ABSTRACT

Objectives: The objective of the present study was to determine the indications, surgical technique, results and complications of minimally-invasive extraforaminal lumbar interbody fusion (ELIF).

Introduction: ELIF is characterized as removal of the superior articular process (SAP) to access the intra-canalicular root and disc through Kambin's triangle.

Methods: A retrospective study was conducted of 40 patients operated upon between 2013 and 2015. Patients with low back pain or root pain due to degenerative disc disease, spondylolisthesis grade 1 and 2, recurrent disc herniation, and recess-foraminal stenosis were included. A visual analogue scale (VAS), the Oswestry index, the Weiner scale and the modified MacNab criteria were used to assess pain, clinical and functional results and patient satisfaction one year after surgery, respectively. Complications were documented and rated according to their severity, in four degrees.

Results: We operated on 25 women and 15 men of average age 57 years. Of the forty, 47.5% were treated for spondylolisthesis, 25.0% by recess foraminal Stenosis. In total, 54 interbody cages and 188 percutaneous pedicle screws were placed; and the mean duration of surgery was 245 (± 25.4) minutes. The mean hospitalization time was 3.5 (± 0.49) days. We observed nine Grade 1 and one Grade 2 complication. The mean preoperative ODI score was 51.9 \pm 4.96, which improved to 12.2 \pm 3.19 at one year ($p < 0.0001$). The mean VAS low back pain rating improved from 8.81 \pm 0.62 to 2.12 \pm 0.89 ($p < 0.0001$). By one year post-operatively, 77.5% of the patients had fusion (Bridwell grade 1 or 2).

Conclusions: ELIF is a safe and effective surgical approach. Satisfactory clinical outcomes, comparable to traditional techniques, can be achieved with facet resection limited to the superior articular process.

Keywords: Minimally Invasive Fusion; ELIF; Superior Articular Process; Extraforaminal Fusion

INTRODUCCIÓN

La fusión lumbar es un tratamiento quirúrgico indicado para la lumbalgia y el dolor radicular por enfermedad degenerativa discal, inestabilidad segmentaria, hernias discales recurrentes, escoliosis degenerativa, espondilolistesis, tumores, fracturas, infecciones y estenosis foraminales. La utilización de cajas intersomáticas ha mejorado la estabilidad estructural, el mantenimiento de la altura intervertebral y principalmente las tasas de éxito de la artrodesis segmentaria debido a que biomecánicamente, es la forma más efectiva para eliminar el movimiento entre dos cuerpos

vertebrales en comparación con la fusión facetaria, intertransversal o interespinosa.²⁸ Diversas vías de abordaje como la fusión intersomática anterior (ALIF), posterolateral (PLIF), transforaminal (TLIF), lateral (LLIF) y oblicua (OLIF) fueron desarrolladas para obtener una artrodesis segmentaria sólida con la menor retracción de estructuras neurales y el menor daño a partes blandas posibles. Cada una de estas técnicas pueden realizarse mediante abordajes convencionales o mínimamente invasivos, presentando estos últimos ventajas principalmente en el periodo intra y postoperatorio inmediato.^{3,20} La vía de abordaje extraforaminal para fusión intersomática (ELIF) es una modificación del TLIF, que se caracteriza por la remoción parcial del complejo facetario mediante la eliminación del proceso

Federico Landriel
fedelandriel@gmail.com

articular superior (PAS) de la vértebra inferior y el acceso a la raíz pasante intracanalicular y disco intervertebral dorso-lateral a través del triángulo de seguridad de Kambin.¹¹ El objetivo del presente trabajo es mostrar la indicación, técnica quirúrgica, resultados y complicaciones del ELIF mínimamente invasivo.

MATERIAL Y MÉTODOS

Se analizaron en forma retrospectiva los datos recolectados de 40 pacientes operados consecutivamente entre Noviembre del 2013 y Octubre del 2015, utilizando la técnica de fusión ELIF. En todos los pacientes se completó la instrumentación con tornillos transpediculares percutáneos. Se incluyeron en este estudio a pacientes con lumbalgia o dolor radicular en miembros inferiores por enfermedad degenerativa discal, espondilolistesis grado 1 y 2 de Meyerding, hernia discal recurrente y estenosis receso-foraminales. Se utilizó la escala visual analógica (rango 0 a 10), el índice de Oswestry para evaluar el dolor y resultados clínico-funcionales a los 6 y 12 meses. La satisfacción del paciente se midió con la escala de Weiner y los criterios de MacNab modificados al año de la cirugía. Las complicaciones fueron definidas como cualquier desviación del curso postoperatorio normal dentro de los 30 días del acto quirúrgico, siendo documentadas de acuerdo a la gravedad de las mismas en 4 grados.¹⁵

- Grado I: es toda complicación que no pone en riesgo la vida y puede ser tratada sin la necesidad de procedimientos invasivos.
- Grado II: incluye eventos postoperatorios adversos tratados con procedimientos invasivos quirúrgicos, endoscópicos o endovasculares.
- Grado III: son aquellas que ponen en riesgo la vida y como parte de su tratamiento requieren el cuidado del paciente en un sector de mayor complejidad como la Unidad de Terapia Intensiva.
- Grado IV: incluye muertes como resultados de complicaciones.

Se excluyeron pacientes con fijaciones L5-S1 mono-segmentarias o fijaciones lumbares múltiples que incluyeron el nivel L5-S1, pacientes con estenosis canaliculares centrales y foraminales contralaterales severas. Previo a la cirugía, todos los pacientes fueron tratados en forma conservadora por un periodo de al menos 6 meses, ese tratamiento incluyó: analgésicos, kinesioterapia neuromuscular, bloqueos farmacológicos y radiofrecuencia.

Fusión

Se realizaron radiografías control en incidencia antero-posterior (AP), laterales, neutra y en flexión-extensión a todos los pacientes en el período preoperatorio, al alta

hospitalaria y al año de la cirugía. Se midió y comparó la traslación en movimiento y el ángulo segmentario del o los segmentos comprometidos. Se utilizó la clasificación de Bridwell^{2,19} para evaluar la formación de hueso trabecular postoperatorio:

- Grado 1: fusión con remodelación y trabéculas óseas,
- Grado 2: injerto intacto, pero no totalmente remodelado, no radiolucencia,
- Grado 3: injerto intacto pero radiolucencia potencial abajo o arriba del injerto y
- Grado 4: definitivamente no fusionado con reabsorción del injerto o colapso. La fusión fue definida como movimiento de traslación segmentaria de menos de 2 mm, diferencia de menos de 5° en el ángulo segmentario y los Grados 1 y 2 de la clasificación de Bridwell en todos los niveles operados del paciente.

Todas las radiografías fueron interpretados de forma independiente por dos neurocirujanos que no formaron parte del equipo quirúrgico.

Análisis estadístico

El análisis estadístico se realizó mediante el programa Prism 6, GraphPad Software, Inc. Los resultados se presentan como promedios con sus respectivos intervalos de confianza para un nivel de confianza de 95%, por lo que se consideraron estadísticamente significativos los valores de p iguales o superiores a 0.05 en los test mencionados a continuación.

Para las comparaciones de parámetros clínicos (ODI, EVA) en el tiempo, se utilizó la Prueba T para muestras apareadas. Para la comparación del grado de fusión con respecto a parámetros clínicos, se utilizó ANOVA a dos vías, seguido de análisis de comparaciones múltiples; para la comparación con respecto a escalas de satisfacción del paciente se utilizó el Test de Mann-Whitney.

Técnica quirúrgica

Bajo anestesia general, se monitorean los potenciales somatosensitivos y motores basales. El paciente se coloca en decúbito ventral con rollos debajo del tórax y por delante de la pelvis. Esta posición mantiene la lordosis lumbar y evita la compresión abdominal que podría predisponer al sangrado de los plexos venosos peridurales durante la cirugía. Se realiza fluoroscopia en incidencias antero-posterior (AP) y lateral, se efectúan marcas en la piel localizando la línea media, pedículos y espacio discal. Las marcas cutáneas se utilizan como guías durante la cirugía y son de suma importancia ya que minimizan la exposición radiante.

Bajo control fluoroscópico AP y lateral, se introducen las agujas de Jamshidi en cada pedículo a instrumentar. Esta maniobra puede realizarse en forma bilateral simultánea para disminuir la radioscopía intraoperatoria. Una vez colocadas las agujas de Jamshidi se introducen a tra-

vés de las mismas los alambres guías de Kirschner (K-wire) hasta alcanzar la unión de los 2/3 posteriores con el 1/3 anterior del cuerpo vertebral. Estos K-wire servirán de guía para la colocación ulterior de los tornillos canulados percutáneos. Una vez colocados todos los alambres, se doblan delicadamente y fijan al campo quirúrgico, de manera tal de no obstruir el área del abordaje tubular.

En el lado sintomático o de mayor compromiso imagenológico en caso de sintomatología bilateral, se realiza una incisión paramedial de 3-4 cm (uniendo las incisiones de los K-wires), aproximadamente a 4-6 cm de la línea media. La distancia de la línea media depende del índice de masa corporal del paciente y puede ser planificada en cortes axiales de RMN o TAC. Posterior a la apertura de las fascias lumbares se fija superficialmente al hueso del sector comprometido una clavija de Kirschner (K-wire) a través del cual se colocan dilatadores de diámetro creciente hasta obtener el campo quirúrgico deseado creando un plano de trabajo entre los músculos multifidus y el longgissimus. Se coloca un separador tubular a través de los dilatadores (fig. 1A) y se controla su alineación con el espacio discal con radioscopia lateral, la medialidad deseada en AP y se fija a la mesa quirúrgica con un brazo articulado. Se retiran los dilatadores con el K-wire.

Bajo magnificación microscópica se eliminan los tejidos blandos remanentes sobre la faceta articular. Se identifica el borde lateral del PAS y el borde superior de la apófisis transversa de la vértebra inferior (fig. 2A). Con un osteótomo o con drill se remueve la punta del PAS siguiendo una línea de corte que pase por el borde superior de la apófisis transversa. Todo el hueso resecaado es denudado de partes blandas, triturado y se guarda para ser utilizado posteriormente como injerto intersomático. Se remueve el borde lateral del ligamento amarillo exponiendo la raíz pasante intracanal. La raíz saliente y su ganglio dorsal, ubicados en el límite supero-lateral del triángulo de seguridad de Kambin, no son expuestos innecesariamente a menos que sean sintomáticos. Una vez identificada la raíz pasante y el canal medular se realiza la discectomía correspondiente con poca o ninguna retracción de las raíces nerviosas correspondientes (fig. 2B). A continuación se curetean los platillos vertebrales, posteriormente utilizando raspas y probadores de diferentes tamaños se distrae el espacio discal preparándolo para la fusión. Se introduce y se impacta en el espacio discal anterior y contralateral una mezcla de hueso triturado autólogo, aloinjerto y sustituto óseo (B-trifosfatocálcico/ hidroxapatita). Finalmente, una caja intersomática de poli-eter-eter- cetona (PEEK) rellena con hueso autólogo es introducida en forma oblicua en el espacio discal bajo control radioscópico AP y lateral, y se la posiciona lo más anterior posible (fig. 1B). Se controla la hemostasia, se inspecciona la

o las raíces nerviosas expuestas y se realizan maniobras de Valsalva para determinar la ausencia de durotomías inadvertidas. Se realiza el lavado del campo quirúrgico con 3 litros de solución fisiológica y se retira el separador tubular realizando hemostasia muscular.

Bajo control fluoroscópico, se procede a la colocación de los tornillos percutáneos a través de los K-wires, esta maniobra se realiza de forma bilateral simultánea para cada segmento. Se colocan las barras percutáneas, se reducen y se fijan a la instrumentación mediante tornillos bloqueadores.

Se realiza el cierre por planos sin dejar drenaje en el lecho quirúrgico, la piel se cierra con sutura intradérmica de Monocryl 4.0.

RESULTADOS

Se intervinieron 25 mujeres (62.5%) y 15 hombres con una edad promedio de 57 años (rango 33-81). La patología y tratamiento quirúrgico fue monosegmentario en el 65% (n=26) y multinivel en 35% (n=14) de los pacientes. Los niveles intervenidos fueron 55, L2-L3 (n=2), L3-L4 (n=15), L4-L5 (n=37). El 47.5% (n=19) de nuestros pacientes fue tratado por espondilolistesis, el 25% (n=10)

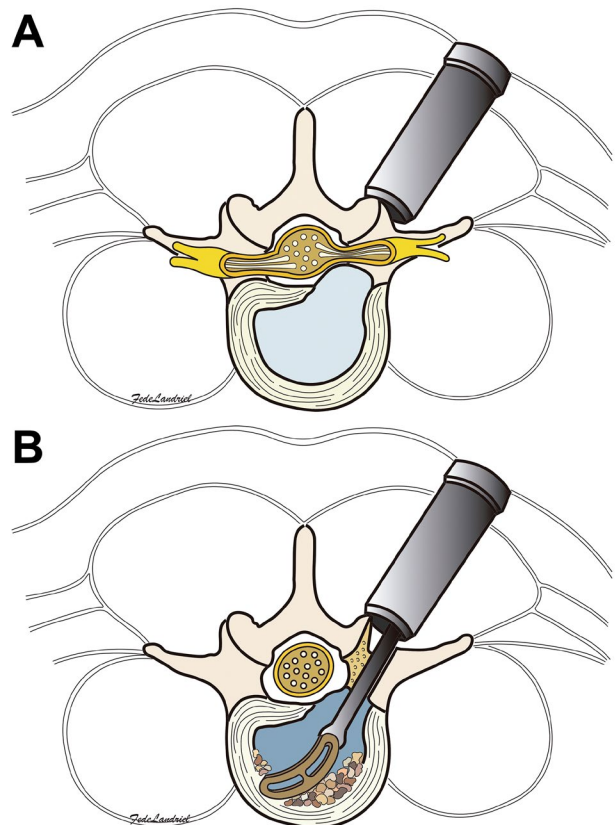


Figura 1: A) Colocación de un separador tubular a través un plano de trabajo entre los músculos multifidus y el longgissimus a través de un abordaje paramedial ipsilateral a la lesión. B) Introducción de una caja intersomática de PEEK rellena con hueso autólogo previa colocación e impactación en el espacio discal anterior y contralateral de una mezcla de hueso triturado autólogo, aloinjerto y sustituto óseo.

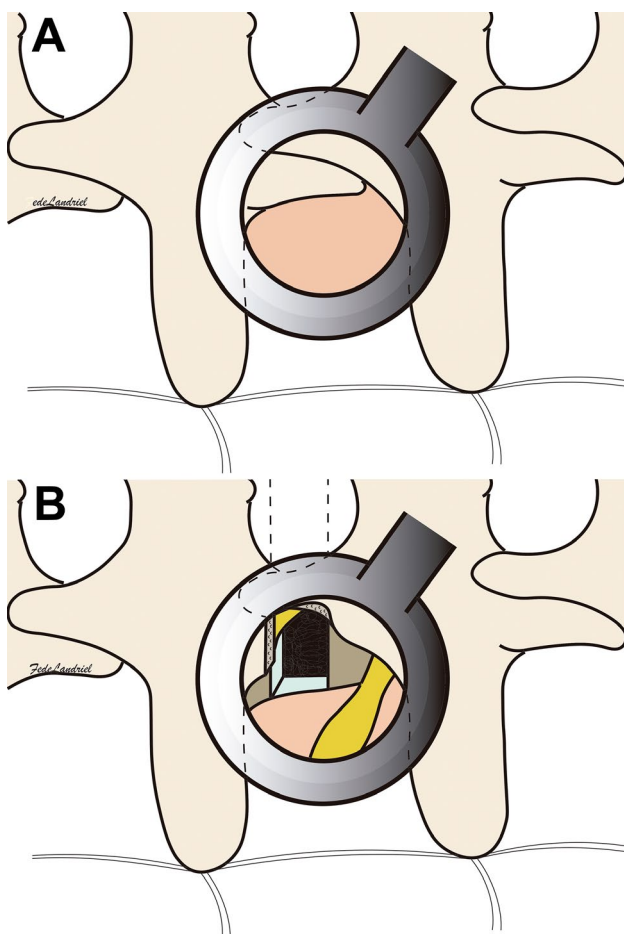


Figura 2: A) Colocación inicial del separador tubular entre el borde lateral del PAS y el borde superior de la apófisis transversa de la vértebra inferior (visión quirúrgica). B) Remoción del PAS siguiendo una línea de corte que pase por el borde superior de la apófisis transversa. Identificación de la raíz pasante intracanal y de la raíz saliente y su ganglio dorsal ubicados en el límite supero-lateral del triángulo de seguridad de Kambin. Se grafica también campo quirúrgico para realizar la discectomía correspondiente.

por estenosis receso-foraminal, el 20% (n=8) por enfermedad degenerativa discal y el 7.5% restante (n=3) por hernia discal recurrente.

Se colocaron 54 cajas intersomáticas y 188 tornillos pediculares percutáneos. La duración promedio del procedimiento quirúrgico fue 245 (± 25.4) minutos. El tiempo de internación promedio fue 3.5 (± 0.49) días. Presentamos 9 complicaciones Grado 1, una durotomía de la raíz nerviosa que fue tratada intra-operatoriamente con sellador dural, 2 pacientes con dolor radicular transitorio que mejoraron con tratamiento farmacológico antes del mes y 6 tornillos mal posicionados asintomáticos. Tuvimos una complicación Grado 2, correspondiente a una infección superficial de partes blandas que requirió toilette quirúrgica.

La escala de ODI preoperatoria promedio fue de 51.9 ± 4.96 , al año de 12.2 ± 3.19 , evidenciando una mejoría significativa ($p < 0.0001$) (Tabla 1). La EVA promedio para lumbalgia mejoró de 8.81 ± 0.62 a 2.12 ± 0.89 ($p < 0.0001$). La EVA para dolor en miembro/s inferior/es fue de 8.95

± 0.36 mejorando al año a 1.95 ± 0.65 ($p < 0.001$) (Tabla 2). El 95% (n=38) de los pacientes percibió el tratamiento quirúrgico como muy o bastante exitoso según el cuestionario de Weiner, y lo recomendaría a otro individuo que lo requiera. Según la escala modificada de Macnab, el 90% (n=36) de los pacientes consideraron los resultados quirúrgicos como buenos o excelentes, el 5% moderado, un 2.5% regular y 1 paciente lo definió como un mal resultado

El 77.5% de los pacientes presentó fusión en los grados 1 y 2 de Bridwell al año del procedimiento quirúrgico. Ningún paciente presentó movimiento de traslación segmentaria de más de 2 mm o diferencia de más de 5° en el ángulo segmentario en el control con radiografías dinámicas anual.

La falta de fusión en la escala de Bridwell, no se asoció a peores resultados postoperatorios en las escalas clínicas ni de satisfacción, con respecto a aquellos en los que la fusión fue satisfactoria, dado que el ANOVA a dos vías mostró solamente diferencia significativa entre los valores pre y posoperatorios de dichas escalas, independientemente del grado de fusión, como se expresa en la Tabla 2.

DISCUSIÓN

Las diversas vías de abordaje para la fusión intersomática no difieren en forma estadísticamente significativamente en los resultados clínicos ni radiológicos postquirúrgicos,^{5,9,14,23} sus ventajas y desventajas han sido ampliamente descriptas en la literatura.¹ Las cajas colocadas por vía anterior, oblicua o lateral son más voluminosas por lo tanto posee una mayor superficie de contacto para la fusión. Estas pueden tener forma trapezoide con diferentes grados angulación mejorando en forma adicional la lordosis lumbar y el balance sagital global. El abordaje anterior permite una discectomía más completa así como la apertura del ligamento longitudinal anterior y posterior facilita la restauración de la lordosis segmentaria. El LLIF permite la resección de aproximadamente el 70% del disco, disminuye la posibilidad de lesiones viscerales, del plexo hipogástrico y vascular del ALIF,²⁵ aunque puede lesionar el plexo lumbosacro debido a que atraviesa el músculo psoas iliaco durante el abordaje. Esta técnica lateral, está limitada a espacios intervertebrales por encima del borde superior de las crestas ilíacas. El OLIF evita esta vía transpsoas accediendo al espacio discal a través de una ventana anatómica entre el psoas y los grandes vasos, además permite abordar niveles por debajo del borde superior de las crestas ilíacas. La utilización de esta vía depende del espacio entre el borde interno del psoas y los grandes vasos. El PLIF utiliza un abordaje bilateral con facetectomías mediales y accede al espacio discal mediante la retracción de la raíz nerviosa correspondiente y saco dural, su utili-

TABLA 1: RESULTADOS DE PARÁMETROS CLÍNICOS

Parámetros	Preop.		Postop. (12meses)		(p) ^a
	Prom	IC 95%	Prom	IC 95%	
ODI	51.90	46.94-56.86	12.20	9.01-15.39	<0.0001
EVA (Dolor lumbar)	8.81	8.19-9.43	2.12	1.23-3.01	<0.0001
EVA (Dolor MI)	8.95	8.59-9.32	1.95	1.30-2.61	<0.0001

^a Prueba T para muestras apareadas

TABLA 2: COMPARACIÓN DE RESULTADOS CLÍNICOS-FUNCIONALES, SATISFACCIÓN DE PACIENTE EN PACIENTES FUSIONADOS Y NO FUSIONADOS DE ACUERDO A LA CLASIFICACIÓN DE BR AL AÑO DE LA CIRUGÍA

Parámetros	Fusión	No fusión	Significancia (p)	
ODI				
Preoperatorio	53.55	46.22	0.2830 ^a	<0.0001 ^b
Postoperatorio	12.39	11.56	>0.9999 ^a	
	0.3021 ^b		0.2889 ^c	
EVA				
Preoperatorio	9.00	8.56	0.7554 ^a	<0.0001 ^b
Postoperatorio	2.07	1.89	>0.9999 ^a	
	0.4151 ^b		0.6866 ^c	
Macnab				
Excelente/Bueno	29	7	>0.9999 ^d	
Moderado/Regular	1	2		
Mal resultado	1	0		
Weiner				
Alivio total	22	5	0.7302 ^d	
Mucha mejoría	8	3		
Poca mejoría	0	1		
Sin mejoría	1	0		
Peor	0	0		

^a Test de comparaciones múltiples de Bonferroni (Fusión vs. No-fusión Preoperatorio/ Fusión vs. No-fusión Postoperatorio). ^b ANOVA a dos vías, análisis para cada variable (Fusión vs. No-fusión / Preoperatorio vs. Posoperatorio). ^c ANOVA a dos vías (Fusión vs. No-fusión vs. Preoperatorio vs. Posoperatorio). ^d Test de Mann-Whitney

zación estaría limitada de L3 a L5, evitando así la retracción sobre el cono medular.⁸ Es un abordaje familiar para los cirujanos espinales y la utilización de dos cajas intersomáticas mejora también la superficie de contacto para la fusión, pero la retracción necesaria para colocar las cajas se asocia con lesiones radicales y durosomías.^{8,16}

El ELIF fue descrito por Recoules²² y col. en el año 2000. Esta técnica permite la introducción de cajas intersomáticas a través de la zona conocida como triángulo de seguridad de Kambin. Este triángulo recto está conformado en su base por el platillo vertebral superior de

la vértebra inferior (que en un abordaje posterolateral se corresponde anatómicamente con el borde superior de la apófisis transversa de la vértebra inferior), la altura corresponde al borde externo del PAS de la vértebra inferior y la hipotenusa la forma la raíz nerviosa saliente del segmento abordado. En el área limitada por este triángulo no se encuentran estructuras nerviosas, vasos sanguíneos u otros tejidos de importancia por lo que se considera seguro para acceder al espacio intervertebral. Hoshide⁷ y col.; encontraron que el área de este triángulo aumenta caudalmente, siendo de 60 mm² en L1-L2, 71.5 mm² en L2-L3, 95.3 mm² en L3-L4 y 108 mm² en L4-L5. El área de esta región puede ampliarse significativamente con la facetectomía limitada al PAS de forma rutinaria. Esta modificación de la técnica original tiene como ventaja la posibilidad de descompresión directa de la raíz nerviosa pasante, evita un potencial daño por retracción en la raíz nerviosa saliente sobre todo al colocar cajas voluminosas con gran angulación, evita la facetectomía total del TLIF preservando en algunos casos la articulación entre la base del PAS y el PAI, evita la disección directa de la fibrosis epidural presente en algunas cirugías de revisión ya que se accede a la patología por una vía que no fue manipulada quirúrgicamente^{10,12} y por último, permite una mejor ubicación anatómica sobre todo en pacientes con hipertrofas facetarias importantes debido a que el borde superior de la apófisis transversa es un reparo prácticamente inalterado por la artrosis degenerativa. La desventaja de esta técnica es el difícil acceso a una estenosis canalicular central y contralateral incluso eliminando en forma adicional el PAI, no la utilizamos para el tratamiento de patología a nivel L5-S1 donde la cresta ilíaca puede impedir el acceso cómodo y seguro al triángulo de Kambin y una correcta angulación al colocar la caja intersomática, especialmente en pacientes obesos.^{17,22}

La mejoría al año en la escala funcional de ODI en nuestra serie fue de 39%, comparable con una mejoría funcional aproximada del 30% en pacientes fusionados a nivel lumbar por diferentes técnicas.^{4,24} Recoules²³ y col. en su serie de 107 pacientes reportan una mejoría del 38% en el ODI a 31 meses promedio de seguimiento utilizando la técnica ELIF. La mejoría anual del EVA para la lumbalgia y el dolor radicular en nuestra serie es de 6.6 y 7 respectivamente, comparable con lo reportado en la literatura.^{23,24}

El rango de estadía hospitalaria para MIS TLIF va de 3-10 días,^{24,29} pero es un promedio de 2.7 días más corta comparándola con TLIF convencional.²⁴ En nuestra serie el promedio de días de internación fue de 3.5 (± 0.49) días.

El tiempo quirúrgico promedio de un MIS-TLIF monosegmentario varía entre 104 a 389 min.^{13,24,29} La duración promedio del TLIF durante las cirugías iniciales es entre 220 a 240 min.^{3,13} En nuestra serie, la duración

promedio del procedimiento quirúrgico fue 245 (\pm 25.4) minutos, en los primeros 20 pacientes 284 (\pm 34,6) minutos, en los últimos 20, 206 (\pm 30.5) minutos, la diferencia entre ambos grupos fue estadísticamente significativa ($p < 0.001$) y se debe a el mayor entrenamiento del equipo tratante en los últimos casos.

La tasa de fusión reportada para el ELIF es de 97% a los 6 meses.²³ En el control radioscópico final de nuestra serie ningún paciente presentó una traslación segmentaria mayor de 2 mm o una diferencia mayor de 5° en el ángulo segmentario del o los niveles comprometidos, sin embargo solo el 77.5% (n=31) de los pacientes y el 85% de los niveles operados (n=47) presentó imágenes de formación de hueso trabecular postoperatorio correspondiente a los grados 1 y 2 de la clasificación de Bridwell. En nuestra serie la falta de fusión en la escala de Bridwell no presentó relación estadísticamente significativa con un mal resultado postoperatorio. La baja tasa de fusión radioscópica probablemente se deba a que no agregamos proteína morfo-genética al injerto intersomático y a que tampoco realizamos fusión interfacetaria mínimamente invasiva.

En fusiones monosegmentarias, las complicaciones intra y perioperatorias son menores para el TLIF que para el PLIF y ALIF.^{6,8,26} La tasa de complicación general reportada para el TLIF va de un 3-16%.^{16,18,27} En la serie más grande reportada hasta la fecha de ELIF,²³ 4 pacientes (3.7%) fueron reoperados y 16 pacientes (14.9%) presentaron dolor radicular pasajero ipsilateral al abordaje que mejoró con tratamiento farmacológico, estos últimos no fueron incluidos como complicaciones. Lee¹⁷ y col. reportan un 25% de complicaciones (n=3), 2 de las cuales fueron radiculopatías transitorias que mejoraron al mes de

la cirugía. En nuestra serie reportamos 10 complicaciones, el 90% de las mismas fueron de Grado 1, no requiriendo ningún tipo de tratamiento postoperatorio. Seis de nuestras 10 complicaciones reportadas se debieron a tornillos mal posicionados que violaron la pared pedicular cortical interna (n=4) y externa (n=2), ninguno debió ser recolocado debido a que no provocaron dolor radicular. Esta disparidad en el reporte de eventos adversos en relación a otras series, se debe principalmente a que no existe una definición precisa de complicación postquirúrgica en neurocirugía, lo que dificulta la comparación en forma objetiva de los resultados entre diferentes centros quirúrgicos a través del tiempo.¹⁵

Limitaciones

Es un estudio retrospectivo, no randomizado, sin grupo control, realizado en un único centro. Sin embargo, todos los pacientes fueron operados e incluidos en forma consecutiva y seguidos en forma prospectiva. Para superar estas limitaciones y poder obtener resultados más objetivos, se deberían realizar estudios comparativos y prospectivos multicéntricos.

CONCLUSIÓN

La Fusión Intersomática Lumbar Extraforaminal Mínimamente Invasiva (ELIF) es una alternativa de tratamiento quirúrgico segura y eficaz. Se pueden lograr resultados clínicos satisfactorios comparables a las técnicas tradicionales con la resección facetaria limitada al proceso articular superior.

BIBLIOGRAFÍA

1. Bagan B, Patel N, Deutsch H, Harrop J, Sharan A, Vaccaro AR, et al. Perioperative complications of minimally invasive surgery (MIS): comparison of MIS and open interbody fusion techniques. *Surg Technol Int*. 2008;17:281-286.
2. Bridwell KH, Lenke LG, McEneaney KW, Baldus C, Blanke K. Anterior fresh frozen structural allografts in the thoracic and lumbar spine. Do they work if combined with posterior fusion and instrumentation in adult patients with kyphosis or anterior column defects? *Spine (Phila Pa 1976)*. 1995;20(12):1410-1418.
3. Foley KT, Holly LT, Schwender JD. Minimally invasive lumbar fusion. *Spine (Phila Pa 1976)*. 2003; 28:26-35.
4. Fritzell P, Hagg O, Wessberg P, et al. Chronic low back pain and fusion: a comparison of three surgical techniques: a prospective multicenter randomized study from the Swedish lumbar spine study group. *Spine (Phila Pa 1976)*. 2002;27:1131-1141.
5. Glassman S, Gornet MF, Branch C, Polly D Jr, Pelozo J, Schwender JD, et al. MOS short form 36 and Oswestry Disability Index outcomes in lumbar fusion: a multicenter experience. *Spine J*. 2006;6(1):21-26.
6. Goz V, Weinreb JH, Schwab F, Lafage V, Errico TJ. Comparison of complications, costs, and length of stay of three different lumbar interbody fusion techniques: an analysis of the Nationwide Inpatient Sample database. *Spine J*. 2014;14(9):2019-2027.
7. Hoshida R, Feldman E, Taylor W. Cadaveric Analysis of the Kambin's Triangle. *Cureus*. 2016;8(2):e475.
8. Humphreys SC, Hodges SD, Patwardhan AG, Eck JC, Murphy RB, Covington LA. Comparison of posterior and transforaminal approaches to lumbar interbody fusion. *Spine (Phila Pa 1976)*. 2001;26:567-571.
9. Jacobs WC, Vreeling A, De Kleuver M. Fusion for low-grade adult isthmic spondylolisthesis: a systematic review of the literature. *Eur Spine J*. 2006;15:391-402.
10. Jun BY. Posterior lumbar interbody fusion (PLIF) by facetolaminoplasty in lumbar spine revision surgery. *J Korean Neurosurg Soc*. 1999;28:1746-1754.
11. Kambin P, Sampson S. Posterolateral percutaneous suction-excision of herniated lumbar intervertebral discs: report of interim results. *Clinical Orthopaedics and Related Research*. 1986;207:37-43.
12. Khan IS, Sonig A, Thakur JD, Bollam P, Nanda A. Perioperative complications in patients undergoing open transforaminal lumbar interbody fusion as a revision surgery. *J Neurosurg Spine*. 2013;18:260-264.
13. Kim MC, Chung HT, Kim DJ, Kim SH, Jeon SH. The clinical and radiological outcomes of minimally invasive transforaminal lumbar interbody single level fusion. *Asian Spine J*. 2011;5(2):111-6.
14. Kwon BK, Hilibrand AS, Malloy K, Savas PE, Silva MT, Albert TJ, et al. A critical analysis of the literature regarding surgical approach and outcome for adult low-grade isthmic spondylolisthesis. *J Spinal Disord Tech*. 2005;18Suppl:S30-S40.
15. Landriel Ibañez FA, Hem S, Ajler P, Vecchi E, Ciraolo C, Baccanelli M, Tramontano R, Knezevich F, Carrizo A. A new classification of complications in neurosurgery. *World Neurosurg*. 2011;75(5-6):709-

- 715.
16. Lauber S, Schulte TL, Liljenqvist U, Halm H, Hackenberg L. Clinical and radiologic 2-4-year results of transforaminal lumbar interbody fusion in degenerative and isthmic spondylolisthesis grades 1 and 2. *Spine (Phila Pa 1976)*. 2006;31:1693-1698.
 17. Lee JG, Kim HS, Kim SW. Minimally Invasive Extraforaminal Lumbar Interbody Fusion for Revision Surgery: A Technique through Kambin's Triangle. *Korean J Spine*. 2015;12(4):267-271.
 18. Lowe TG, Tahernia AD. Unilateral transforaminal posterior lumbar interbody fusion. *Clin Orthop Relat Res*. 2002;394:64-72.
 19. Molinari RW, Bridwell KH, Klepps SJ, Baldus C. Minimum 5-year follow-up of anterior column structural allografts in the thoracic and lumbar spine. *Spine (Phila Pa 1976)*. 1999;24(10):967-972.
 20. Park Y, Ha JW. Comparison of one-level posterior lumbar interbody fusion performed with a minimally invasive approach or a traditional open approach. *Spine (Phila Pa 1976)* 2007;32:537-543.
 21. Recoules D. Extra-foraminal lumbar interbody fusion (ELIF) 30 dislocations lombaires degeneratives. *Rachis*. 2004;16(3):197-204.
 22. Recoules D. Lumbar interbody grafting by an extraforaminal approach. *Rachis*. 2000;12(4):345-348.
 23. Recoules-Arche D, Druschel C, Fayada P, Vinikoff L, Disch AC. Unilateral Extraforaminal Lumbar Interbody Fusion (ELIF): Surgical Technique and Clinical Outcome in 107 Patients. *Clin Spine Surg*. 2016;29(3):E162-70.
 24. Tian NF, Wu YS, Zhang XL, Xu HZ, Chi YL, Mao FM. Minimally invasive versus open transforaminal lumbar interbody fusion: a meta-analysis based on the current evidence. *Eur Spine J*. 2013;22(8):1741-1749.
 25. Watkins R. Anterior lumbar interbody fusion surgical complications. *Clinical Orthopaedics and Related Research*. 1992;284:47-53.
 26. Whitecloud TS III, Roesch WW, Ricciardi JE. Transforaminal interbody fusion versus anterior-posterior interbody fusion of the lumbar spine: a financial analysis. *J Spinal Disord*. 2001;14:100-103.
 27. Xie L, Wu WJ, Liang Y. Comparison between Minimally Invasive Transforaminal Lumbar Interbody Fusion and Conventional Open Transforaminal Lumbar Interbody Fusion: An Updated Meta-analysis. *Chin Med J (Engl)*. 2016;129(16):1969-1986.
 28. Zdeblick TA, Smith GR, Warden KE, et al. Two-point fixation of the lumbar spine. Differential stability in rotation. *Spine (Phila Pa 1976)*. 1991;16 (Suppl 6):S298-S301.
 29. Zhou Z, Zhang X, Tian S, Wu Y. Minimally invasive versus conventional dynamic hip screw for the treatment of intertrochanteric fractures in older patients. *Orthopedics*. 2012;35:e244-e249.

COMENTARIO

En este artículo, Landriel y colaboradores analizan en forma retrospectiva 40 pacientes operados durante un periodo de 2 años, mediante la técnica MIS-ELIF, obteniendo excelentes resultados.

Los autores han realizado una revisión bibliográfica de las diferentes técnicas de fusión intersomática y describen detalladamente la técnica quirúrgica de MIS-ELIF asociada a fijación transpedicular con tornillos percutáneos.

Esta técnica permite la fusión intersomática por una vía posterior extraforaminal, con resección parcial de la faceta articular superior de la vertebra inferior.

Vale aclarar que el acceso al canal espinal es a través del foramen de conjunción (agujero intervertebral), **ya que no se realiza la apertura clásica del canal mediante laminectomía**. La técnica MIS-ELIF estaría indicada principalmente en listesis, hernias foraminales, estenosis del receso lateral y en determinadas cirugías de revisión. No es recomendable su aplicación en deformidades marcadas, espondilolistesis de alto grado, cirugías a nivel L5 S1 (debido a la profundidad del campo quirúrgico y a la presencia de las crestas ilíacas que entorpecen el acceso), así como tampoco en canales estrechos centrales.¹

Es importante destacar que la resección parcial de la faceta articular no generaría -en principio- inestabilidad, por esto Recoules, en su trabajo original, propone la técnica "stand alone" cuando no se constata inestabilidad previa y en pacientes menores de 60 años.²

Finalmente, quiero felicitar a los autores por la valoración minuciosa, el resultado obtenido y por ser ésta la serie de mayor casuística publicada en nuestro medio.

Leopoldo Luciano Luque
Hospital El Cruce, Florencio Varela

BIBLIOGRAFÍA

1. Lee JG, Kim HS, Kim SW. Minimally Invasive Extraforaminal Lumbar Interbody Fusion for Revision Surgery: A Technique through Kambin's Triangle. *Korean J Spine*. 2015;12(4):267-271.
2. Recoules D. Extra-foraminal lumbar interbody fusion (ELIF) 30 dislocations lombaires degeneratives. *Rachis*. 2004;16(3):197-204.

COMENTARIO

En este trabajo, Landriel y col. realizan un análisis retrospectivo de una serie de 40 pacientes intervenidos quirúrgicamente en un periodo de 2 años, con una técnica mínimamente invasiva de fusión intersomática lumbar extraforaminal (ELIF) suplementada con fijación transpedicular percutánea. Se describen muy bien las indicaciones y la técnica quirúrgica empleada. Hay que resaltar los resultados clínicos sumamente exitosos obtenidos con todos los instrumentos de evaluación utilizados por los autores (EVA, ODI, criterios de Macnab modificados y cuestionario de Weiner), comparables con las series con más casuística y experiencia.

Felicito a los autores por la calidad y rigurosidad científica del trabajo, más allá de las limitaciones que ellos mismos plantean al final del artículo. Sería muy interesante extender el periodo de seguimiento de estos pacientes para ver si se mantiene el porcentaje de resultados tan exitosos, teniendo en cuenta principalmente el 22,5% de pacientes que no tu-

vieron fusión radiológica en la escala de Bridwell.

Sin lugar a dudas, esta técnica quirúrgica mínimamente invasiva (ELIF) es una alternativa válida a los otros procedimientos de fusión intersomática lumbar (PLIF, TLIF, LLIF, OLIF y ALIF) que debe ser conocida y tenida en cuenta por todos los neurocirujanos que traten este tipo de patologías.

Martín Guevara
Hospital Fernández, CABA

COMENTARIO

Los autores analizaron retrospectivamente la evolución de 40 pacientes con patología degenerativa lumbar diversa, a los cuales les efectuaron una artrodesis intersomática extraforaminal instrumentada con cajas y tornillos pediculares.

El abordaje empleado fue una versión mínimamente invasiva y actualizada del descrito por Wiltse,¹ asociado al empleo de un sistema tubular y a la colocación percutánea de tornillos pediculares.

Al año, analizaron los resultados y luego de un análisis estadístico adecuado concluyeron que la evolución clínica postoperatoria fue excelente en la mayoría de los casos, siendo estadísticamente significativa.

Los abordajes mínimamente invasivos se diseñaron para disminuir la morbilidad postoperatoria y el tiempo de internación.² Sin embargo, no hay que confiarse. Como hemos visto en este estudio, aunque fueron menores, hubo complicaciones en el 25% de los casos. Además, en la discusión, este hecho fue señalado en las publicaciones analizadas por los autores.

Los resultados se midieron de acuerdo a la disminución del dolor y fue descartado que el grado de fusión tuviese influencia en ellos. Hubiera sido interesante que, también, evaluaran el balance sagital pre y postoperatorio. Hoy en día, sobre todo en patología degenerativa, la presencia de una hipolordosis no corregida puede ser motivo de fracaso y persistencia de dolores en el postoperatorio.³

Luego de una discusión prolija sobre el tema, los autores recomendaron esta técnica, concluyendo que la consideraban una alternativa terapéutica válida.

Juan José Mezzadri
Hospital de Clínicas José de San Martín, CABA

BIBLIOGRAFÍA

1. Wiltse LL, Bateman JG, Hutchinson RH, Nelson WE. The parasagittal sacrospinalis-splitting approach to the lumbar spine. *J Bone Joint Surg Am* 1968; 50: 919-26.
2. Ntoukas V, Müller A. Minimally invasive approach versus traditional open approach for one level posterior lumbar interbody fusion. *Minim Invasive Neurosurg* 2010; 53:21-4
3. Glassman SD, Bridwell K, Dimar JR, Horton W, Berven S, Schwab F. The impact of positive sagittal balance in adult spinal deformity. *Spine* 2005; 30:2024-9.

COMENTARIO

La Cirugía Mínimamente Invasiva de Columna (MIS) ha mostrado un crecimiento muy importante en los últimos años con incorporación de nuevas técnicas y mejores resultados.

Los beneficios de esta técnica quirúrgica con sus indicaciones específicas, aunque cada día más amplias, son por todos conocidos y han sido demostrados en múltiples trabajos en todo el mundo.

En este trabajo excelente documentado, los autores analizan la técnica quirúrgica (nota técnica exquisita) a través de un abordaje MIS-ELIF para lograr la Fusión Intersomática Lumbar Extraforaminal; las complicaciones y los resultados obtenidos en 40 pacientes.

Remarcan las ventajas de usar esta técnica (a mi criterio muy similar al abordaje para extraer un fragmento o disco extraforaminal o extremo lateral, ampliado hacia el canal) que evita la osteotomía agresiva y/o total de las facetas articulares, que permite trabajar en un triángulo anatómico seguro (triángulo de seguridad Kambin), bajo visión del microscopio quirúrgico, lejos del saco dural, con acceso de ser necesario a las raíces pasante y saliente y otras ventajas adicionales interesantes.

También se cuida de prevenir sobre las complicaciones técnicas (ejemplo el nivel L5-S1) y en remarcar la necesidad de la complementación transpedicular percutánea. La organización y realización de este tipo de cirugías en nuestro medio es compleja.

Felicito a los autores y los estímulo para que sigan en esta línea.

Ramiro Gutierrez
Servicio de Neurocirugía y Cirugía de Columna. Clínica Güemes. Lujan, Buenos Aires