

# Curva de aprendizaje en la colocación de tornillos pediculares percutáneos mínimamente invasivos

Premio Senior "Asociación Argentina de Neurocirugía",

XIV Jornadas Argentinas de Neurocirugía 2017

Federico Landriel, Santiago Hem, Jorge Rasmussen, Eduardo Vecchi, Claudio Yampolsky  
Departamento de Neurocirugía, Hospital Italiano de Buenos Aires, Argentina

## RESUMEN

**Introducción:** Las tornillos transpediculares percutáneos (TTP) son la forma de instrumentación más utilizada en el tratamiento quirúrgico de lesiones espinales que requieren estabilización. El objetivo de este estudio fue estimar la curva de aprendizaje necesaria para la correcta colocación de TTP.

**Material y Métodos:** Evaluamos retrospectivamente la inserción de 422 TTP (T5 a S1) en 75 pacientes operados entre 2013-2016, bajo guía fluoroscópica bidimensional. El cirujano 1 colocó siempre los tornillos del lado derecho y el cirujano 2, la totalidad del lado izquierdo. El posicionamiento y ruptura pedicular fue determinando con la clasificación tomográfica de Gertzbein. Se comparó la precisión en la colocación de TTP de nuestra serie con una tasa de ruptura de 8,08% (rango de 0,67-20,83%), valor de referencia obtenido de un meta-análisis propio.

**Resultados:** De los 422 TTP, 395 fueron insertados en el pedículo sin violación de su cortical (Grado 1 = 93,6%), 27 (6,4%) rompieron la pared pedicular, de los cuales el 3,8% fue Grado 2, el 1,65% Grado 3 y sólo el 0,9% Grado 4. El Cirujano 1, presentó una tasa de ruptura global de 6,6%, alcanzando valores estándares de precisión al colocar 74 TTP; el Cirujano 2 presentó una tasa de ruptura de 6,1%, alcanzando valores de referencia a los 64 TTP; la diferencia entre ambos no fue estadísticamente significativa ( $p = 0,9009$ ).

**Conclusión:** En la serie evaluada se evidenció que se necesitan colocar aproximadamente 70 TTP para lograr resultados en términos de exactitud intrapedicular comparables con lo reportado por cirujanos experimentados en esta técnica mínimamente invasiva.

**Palabras clave:** Tornillos Transpediculares Percutáneos; Instrumentación Mínimamente Invasiva; Artrodesis Mínimamente Invasiva

## ABSTRACT

**Introduction:** Percutaneous pedicle screws (PPS) are the most common system used for the instrumentation of spinal lesions that require stabilization. The aim of this study was to estimate the learning curve needed for correct placement of minimally-invasive PPS.

**Materials and Methods:** We retrospectively assessed the insertion of 422 PPS (T5 to S1) in 75 patients operated on from 2013-2016 under two-dimensional fluoroscopic guidance. Surgeon #1 always placed the PPS on the right side and Surgeon #2 on the left side. Screw positioning and pedicle rupture was determined using the Gertzbein tomographic classification system. We compared the accuracy of PPS placement in our series with a reference rupture rate of 8.08%, a value obtained from a meta-analysis.

**Results:** Of the 422 TTP, 395 were inserted into the pedicle without violation of its cortical wall (Grade 1 = 93.6%). Only 27 (6.4%) disrupted the pedicle, of which 3.8% were Grade 2, 1.65% Grade 3; and 0.9% were Grade 4. Surgeon #1 achieved an overall breakage rate of 6.6%, reaching standard values of accuracy by placing 74 PPS, Surgeon #2 experienced a disruption rate of 6.1%, reaching baseline values at 64 PPS. The difference between the two surgeons was not statistically significant ( $p = 0.90$ ).

**Conclusion:** In our series, it was necessary to place approximately 70 PPS to achieve intra-pedicular accuracy comparable to results reported by surgeons experienced in this minimally-invasive technique.

**Key words:** Percutaneous Transpedicular Screws; Minimally-Invasive Instrumentation; Minimally-Invasive Arthrodesis

## INTRODUCCIÓN

La utilización de técnicas quirúrgicas mínimamente invasivas en el tratamiento de diversas patologías espinales ha mejorado considerablemente los resultados intra y postoperatorios tempranos. Las ventajas de estas vías de abordaje han sido extensamente reportadas en la literatura e incluyen principalmente, menor sangrado durante la cirugía, menor tasa de infecciones, menor utilización de analgésicos e internaciones más cortas al compararlas con las técnicas quirúrgicas convencionales<sup>6,13,14</sup>. La colocación mínimamente invasiva de tornillos transpediculares percutáneos (TTP) es la forma de instrumentación más utilizada en el tratamiento quirúrgico de lesiones espinales que requieren estabilización y presentan un menor riesgo de lesionar los

ramos mediales de la división posterior de los nervios espinales, preservando así la inervación de los músculos multifidus<sup>24</sup>. El correcto posicionamiento de estos tornillos debe ser guiado intraoperatoriamente con fluoroscopia, navegación o asistencia robótica debido a que se carece de la visión anatómica directa y de la ubicación mediante el tacto de los puntos de entrada de referencia proporcionados por los abordajes convencionales. Publicaciones recientes han demostrado que los TTP pueden ser insertados de manera precisa por cirujanos con poca experiencia<sup>3,17</sup>, pero poco se sabe sobre el tiempo o número de tornillos necesarios para aprender a efectuar esta técnica de manera segura y eficaz. Se estima que un cirujano ha completado su entrenamiento cuando alcanza los estándares logrados por cirujanos expertos. La gran variabilidad de los pedículos instrumentados en relación a su altura, ancho, convergencia y consistencia hacen muy difícil una comparación rigurosa:

Federico Landriel  
fedelandriel@gmail.com

para acotar esta diversidad en la anatomía pedicular, dos cirujanos espinales de nuestro equipo operaron simultáneamente en espejo; un cirujano colocó todos los TTP del lado derecho en la totalidad de los pacientes de la serie y el otro cirujano instrumentó la totalidad del lado izquierdo.

El objetivo de este estudio fue evaluar la curva de aprendizaje necesaria para la correcta colocación de tornillos transpediculares percutáneos mínimamente invasivos.

## MATERIAL Y MÉTODOS

Presentamos un estudio retrospectivo que compara la curva de aprendizaje para la colocación de TTP de 2 cirujanos espinales sin previa experiencia en la técnica quirúrgica in vivo bajo la supervisión de un cirujano senior. Evaluamos la inserción de 422 TTP (T5 a S1) en 75 pacientes operados consecutivamente entre Noviembre del 2013 y Noviembre de 2016 en un mismo centro hospitalario. La instrumentación mínimamente invasiva fue colocada en todos los casos bajo guía fluoroscópica bidimensional (F-2D). Los tornillos percutáneos fueron utilizados en patología degenerativa como complemento de fusiones intersomáticas anteriores (ALIF), laterales (LLIF), transforaminales (TLIF) y extraforaminales (ELIF), o indicados para estabilizar lesiones tumorales o fracturas. El cirujano 1 (Cir 1) colocó siempre los tornillos del lado derecho y el cirujano 2 (Cir 2) colocó la totalidad de los TTP del lado izquierdo.

Se excluyeron todos los pacientes sin controles tomográficos postoperatorios, pacientes en quienes la instrumentación percutánea no fue realizada en espejo por los Cir 1/ Cir 2 y los pacientes que requirieron TTP torácicos altos (T1-T4) o sacros por debajo de S1.

### Evaluación de los tornillos

Se evaluó la indicación, trayectoria, precisión y complicaciones de todos los TTP colocados en la serie. La precisión y orientación intrapedicular de los tornillos fue registrada en tomografías computadas multiplanares y analizadas con el programa Alma Workstation. Ink 2016 que permitió ajustar las ventanas de saturación de las imágenes disminuyendo el artefacto metálico de los implantes. El posicionamiento incorrecto fue determinado por la ruptura del hueso cortical del pedículo y fue graduada con la clasificación propuesta por Gertzbein y Robbins<sup>8</sup>:

- Grado 1: sin ruptura;
- Grado 2: ruptura y exposición extrapedicular menor de 2mm;
- Grado 3: ruptura y exposición de 2 a 4mm. y
- Grado 4: ruptura y exposición mayor a 4mm. (fig. 1).

Los puntos de entrada y ángulos de los tornillos mal posicionados fueron determinados en cortes axiales a partir de una línea paralela a la mitad del cuerpo vertebral y una

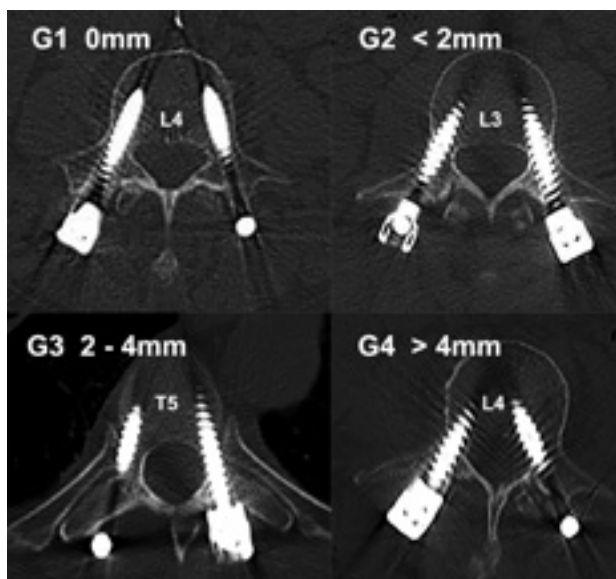


Figura 1: Clasificación tomográfica de Gertzbein y Robbins<sup>8</sup>: Grado 1 (0 mm), Grado 2 (<2 mm), Grado 3 (2-4 mm) y Grado 4 (>4 mm).

línea a través del centro del tornillo. Las imágenes postoperatorias de control fueron realizadas con cortes tomográficos sagitales, coronales y axiales de 0,5 mm. y revisadas en forma independiente por 2 de los autores. Se tomó el mayor grado de ruptura si el examen inter-observador no fue similar. Los eventos adversos asociados a la colocación de TTP fueron documentados con una clasificación de complicaciones de 4 grados de severidad<sup>16</sup>.

### Cálculo de curva de aprendizaje

Se comparó la precisión en la colocación de TTP de los cirujanos de nuestra serie con valores de referencia obtenidos de un meta-análisis sobre el porcentaje de TTP que rompieron el hueso cortical del pedículo. Se realizó una revisión bibliográfica utilizando los datos de el Centro Nacional de Información Biotecnológica (NCBI) en PubMed/MEDLINE, bajo el término: “percutaneous pedicle screw” en adultos, in vivo escritos en inglés, desde Enero de 1977 hasta Enero de 2017. Se encontraron 216 artículos, y revisando sus referencias se agregaron 10 artículos más. Se incluyeron en la revisión sistemática sólo los artículos con tornillos colocados en forma percutánea, guiados por fluoroscopia 2D y controlados tomográficamente con la clasificación de Gertzbein u otra homologable. De los 226, 29 cumplieron los criterios de inclusión. El valor de referencia encontrado y considerado como “gold estándar” fue una tasa de ruptura menor a 8,08% (rango de 0,67-20,83%) para TTP puramente intrapediculares (Grado 1 de Gertzbein). Se consideró posicionamiento perfecto a la ausencia de violación de la pared cortical del pedículo, TTP aceptablemente colocado a una ruptura menor a 2 mm. y mal colocado a un TTP con una porción extrapedicular igual o mayor a 2 mm.

Para evaluar la curva de aprendizaje de la colocación de TTP, se compararon tornillo a tornillo los porcentajes en términos de precisión de los cirujanos de nuestra serie con los valores de referencia del meta-análisis, determinado de este modo el número de TTP en el cual Cir 1 y Cir 2 alcanzaron los porcentajes de error considerados de referencia.

### Análisis estadístico

El análisis estadístico se realizó con el programa SPSS versión 18.0 (SPSS Inc, Chicago, USA). La precisión en la colocación de los TTP fue analizada con la prueba de ANOVA. Para la realización del metaanálisis se utilizó la metodología para estudios observacionales descripta por Neyeloff y col<sup>19</sup>. Se consideraron estadísticamente significativos valores de  $p$  iguales o menores a 0,05.

## TÉCNICA QUIRÚRGICA

Bajo anestesia general, se monitorean los potenciales somatosensitivos y motores basales. El paciente se coloca en decúbito prono con rollos debajo del tórax, pelvis y rodillas, las cuales se flexionan. Esta posición mantiene la lordosis lumbar y evita la compresión abdominal que podría predisponer al sangrado de los plexos venosos epidurales durante la cirugía. Se utilizó la técnica de canulación pedicular descripta por Wiesner y col<sup>29-30</sup>. Se realiza fluoroscopia en incidencias antero-posterior (AP) y lateral estrictos, evitando imágenes de doble platillo vertebral en AP o de doble pedículo en la incidencias lateral. Se realizan marcas en la piel localizando la línea media, pedículos y espacio discal. La lateralidad de las incisiones en piel dependerán de la profundidad de las partes blandas. Es de utilidad determinar previamente en la resonancia o tomografía la angulación de los pedículos en cada nivel, así como la distancia a la línea media para las incisiones cutáneas. Las marcas en la piel se utilizan como guías durante la cirugía y son de suma importancia ya que minimizan la exposición radiante. Se infiltra la piel con anestésicos locales y se realizan incisiones cutáneas de aproximadamente 2 cm. para cada tornillo, se realiza una fasciotomía longitudinal en cada nivel para permitir el mejor pasaje de los instrumentos dilatadores percutáneos.

Bajo control fluoroscópico AP, se introducen las agujas de Jamshidi en cada pedículo a instrumentar. El punto de entrada al pedículo se encuentra en la base de la apófisis transversa y corresponde imagenológicamente al cuadrante supero externo del pedículo correspondiente en proyección AP, conocido como en hora 3 para el pedículo derecho, y en hora 9 para el izquierdo (fig. 2A). Guiado por radioscopia en esta proyección se progresa la aguja hasta llegar a la mitad del pedículo. A continuación se rota el intensificador de imágenes a proyección lateral: si la aguja se encuentra

en la trayectoria correcta la punta debería encontrarse en el borde posterior del cuerpo vertebral (fig. 2B). Las agujas de Jamshidi se progresan hasta la unión del tercio posterior con los 2/3 anteriores del cuerpo vertebral. Esta maniobra se realiza en forma bilateral simultánea para disminuir la radioscopia intraoperatoria (fig. 2C). Una vez colocadas las agujas de Jamshidi se retiran los estiletes (fig. 2D) y se introducen a través de las mismas los alambres guías de Kirschner (K-wires) hasta alcanzar la unión de los 2/3 posteriores con el 1/3 anterior del cuerpo vertebral (fig. 2E).

A continuación se retiran las agujas de Jamshidi manteniendo los K-wires en posición (fig. 2F). Estos K-wires sirven de guía para la introducción de dilatadores de partes blandas y de las leznas o machos canulados que se progresan bajo fluoroscopia lateral hasta pasar aproximadamente 1 cm. de la unión del pedículo con el cuerpo vertebral, finalizando así la preparación pedicular para la recepción del tornillo. Se debe tener especial precaución al retirar la lezna canulada de no quitar con ella el K-wires guía.

Bajo control fluoroscópico lateral, se procede a la colocación de los tornillos percutáneos del diámetro y longitud correspondiente a través de los K-wires. Esta maniobra se realiza de forma bilateral simultánea para cada segmento. Se prefiere la utilización de mangos en T, ya que requieren menor esfuerzo para progresar el tornillo canulado. Una vez que la cabeza del tornillo alcanza en cuerpo vertebral, el alambre guía se retira para finalizar la maniobra de introducción del mismo sin obstáculos para asir el mango del porta tornillo. Finalmente se colocan las barras percutáneas, se reducen y se fijan a la instrumentación mediante tornillos o casquillos bloqueadores. Se realiza control radioscópico (fig. 2G, H), se verifica una correcta hemostasia y las incisiones se cierran por planos de manera estándar.

## RESULTADOS

Se colocaron un total de 422 tornillos de T5 de S1 en 75 pacientes, 53% Mujeres (n=40), edad promedio fue de 57 años (rango 27-82). La indicación para instrumentación mínimamente invasiva fue: patología degenerativa 80% (n=60), tumoral 12% (n=9) y traumática 8% (n=6).

De los 422 TTP, 395 fueron insertados en el pedículo sin violación de su cortical (Grado 1 = 93,6%), 27 (6,4%) rompieron la pared pedicular, de los cuales el 3,8% fue Grado 2, el 1,65% Grado 3 y sólo el 0,9% Grado 4 (Gráfico 1). El 51,8% (n=14) de los tornillos que rompieron la pared cortical lo hicieron en la pared lateral, el 37% (n=10) en el borde medial y el 11,2% (n=3) en la porción infero-medial.

La violación de la pared del pedículo fue mayor en L5 (25,9%), seguido de L4 (18,5%) y S1 (14,8%). La distribución de todos los TTP y los que rompieron la pared pedicular se muestran en el Gráfico 2. El 51,8% (n=14) de los

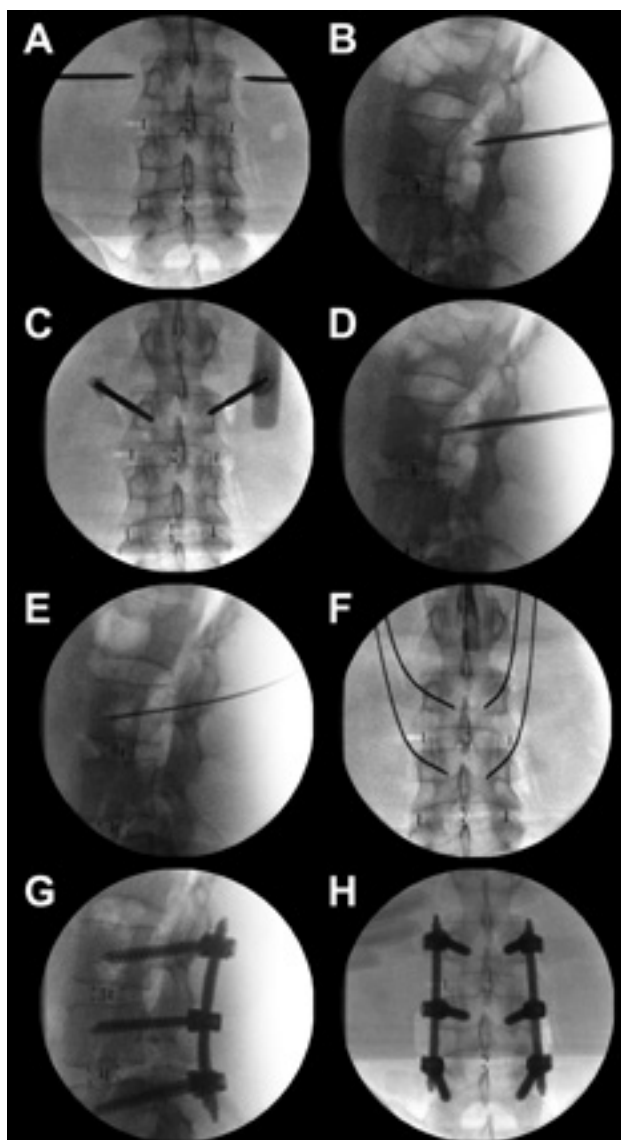


Figura 2: Técnica quirúrgica: Las imágenes radioscópicas evidencian; A) Punto de entrada en proyección AP al pedículo. B) Progresión de la aguja en proyección lateral se hasta el borde posterior del cuerpo vertebral. C) Control en AP de canulación bilateral simultánea. D) Se evidencia el retiro de los estiletes. E, F) Introducción y control de los K-wires. G, H) Muestran el control radioscópico final.

TTP que violaron la cortical lo hicieron por presentar una angulación incorrecta con respecto al pedículo y el 48,2% (n=13) restante por presentar un mal punto de entrada.

Tomando como referencia una exactitud puramente intrapedicular (Grado 1) mayor al 91,91% y una tasa de ruptura menor 8,08%, el Cir 1 alcanzó valores estándares de precisión al colocar 74 TTP, el Cir 2, al insertar 64. El Gráfico 3 muestra y compara la curva de aprendizaje de ambos cirujanos. El Cir 1 presentó una tasa de ruptura global de 6,6% (n=14), el Cir 2, de 6,1% (n=13); la diferencia entre ambos no fue estadísticamente significativa (p = 0,9009).

De los 27 TTP con violación de la pared pedicular en solo 11 (2,6%) fue igual o mayor a 2 mm. (G3-G4), estos fueron interpretados como mal colocados y por lo tanto que podían potencialmente generar complicaciones. Sin

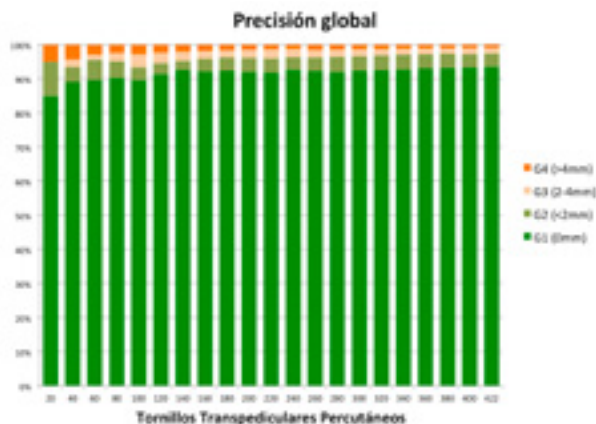


Gráfico 1: Muestra la precisión global en la colocación de TTP de nuestra serie según la clasificación tomográfica de Gertzbein y Robbins<sup>8</sup>.

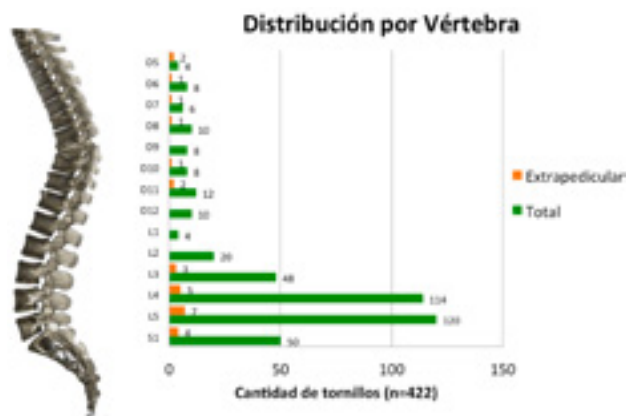


Gráfico 2: Evidencia la distribución de la totalidad de tornillos colocados en la serie y de aquellos que rompieron la pared cortical del pedículo.

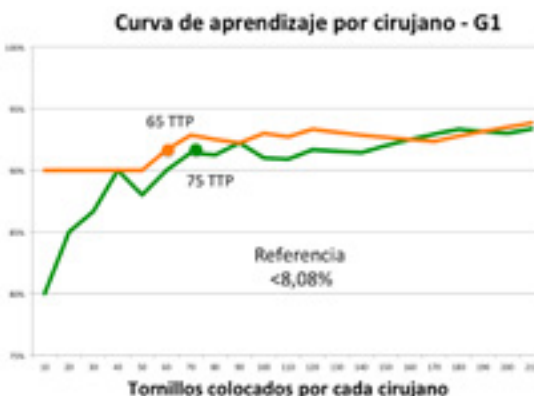


Gráfico 3: Muestra la precisión en la colocación intrapedicular pura de TTP (G1=0mm) y la curva de aprendizaje de ambos cirujanos. La asíntota o meseta se evidencia aproximadamente a los 70 TTP.

embargo, 7 de estos pacientes no presentaron síntomas y no necesitaron tratamiento (Grado 1a), los 4 restantes presentaron síntomas transitorios de irritación radicular y fueron tratados con medicación (Grado 1b).

## DISCUSIÓN

La curva de aprendizaje para asimilar una determina-

da práctica implica que la repetición sistemática de una nueva tarea conlleve a mejorar la destreza para realizarla. Esta optimización en el desempeño de la actividad es muy notoria durante las primeras etapas, alcanzando luego un estado estacionario conocido como asíntota o meseta<sup>19</sup>. Gonzalvo y col. describieron que la asíntota para la colocación de tornillos pediculares torácicos no percutáneos en un cirujano espinal sin experiencia se encuentra cercana a los 80 tornillos (aproximadamente 25 casos)<sup>9</sup>.

Las técnicas de inserción de tornillos mínimamente invasivas teóricamente presentan una curva de aprendizaje técnicamente más demandante<sup>26</sup>, larga<sup>21</sup> y difícil en comparación con la técnica abierta convencional<sup>23,31</sup>. En nuestra casuística los dos cirujanos fueron entrenados en múltiples laboratorios cadavéricos y asistieron a cirujanos experimentados en técnicas mínimamente invasivas espinales antes de operar a los pacientes de la serie. Encontramos que colocando entre 64 a 74 TTP ambos lograron un grado de precisión y resultados comparables con los logros por cirujanos expertos.

El meta-análisis realizado demostró que la tasa de ruptura pedicular en tornillos percutáneos guiados con F-2D reportada es de 8,08% con un rango que oscila entre 0,67 y 20,83%, pero un tornillo extrapedicular no necesariamente es interpretado como mal posicionado: numerosos autores utilizan el término de “colocado aceptablemente” para violaciones de la corteza pedicular menores a 2 mm. en la clasificación de Gertzbein<sup>4,22,27</sup>. Otros definen como exactitud aceptable a menos del 30% del diámetro del tornillo colocado por fuera del pedículo<sup>9,32</sup>. Calculamos que la tasa de ruptura igual o mayor a 2 mm. reportada en la literatura en TTP es de 3,64% (0-13,11%). Si tomamos en nuestra serie como una posición del TTP aceptable a una violación pedicular menor a 2 mm, encontramos que nuestra tasa de tornillos mal colocados (G3,4) fue sólo del 2,6% (n=11).

Con respecto a la causa de ruptura de la pared pedicular el 51,8% (n=14) de los TTP que violaron la cortical lo hicieron por presentar una angulación incorrecta con respecto al pedículo y el 48,2% (n=13) restante por presentar un mal punto de entrada. Estos hallazgos son similares a lo reportado por Raley y col<sup>21</sup>. El 51,8% (n=14) de la rupturas pediculares en nuestra serie fueron laterales, el 37% (n=10) e inferomediales en el 11,2% (n=3), esto probablemente se deba a que los tornillos percutáneos son insertados de forma más cautelosa debido a la falta de puntos de referencia anatómicos visuales lo que lleva naturalmente a una trayectoria menos medial y a que fenómenos degenerativos como la hipertrofia facetaria condicionan a elegir un punto de partida un poco más lateral en comparación con técnicas abiertas<sup>21</sup>. Creemos, al igual que otros autores<sup>10,23</sup>, que un punto de entrada al pedículo ligeramente lateral a su sombra en la proyección AP con énfasis en la inclinación me-

dial mejoraría la precisión de la canulación pedicular.

La exactitud en la colocación de los tornillos puede optimizarse si se utilizan técnicas de navegación o guía robótica intraoperatoria<sup>5,11,12,15,18,22-25,28,33</sup>, estas disminuyen de manera significativa la exposición radiante del paciente y personal tratante en el quirófano<sup>15,20</sup>. Como desventaja presentan el tiempo necesario para la adquisición y procesamiento de imágenes virtuales y un elevado costo, por lo que no están disponibles en la mayoría de los centros hospitalarios<sup>5</sup>.

La guía fluoroscópica con dos intensificadores de imágenes simplifica la inserción del tornillo y la hace más rápida<sup>17</sup> debido a que muestra la trayectoria tridimensional de la aguja entrando en el pedículo en tiempo real. De todos modos esta técnica no ha mejorado significativamente la exactitud al colocar tornillos percutáneos y requiere mayor utilización de radiación ionizante<sup>2</sup>.

Se ha descrito que cualquier invasión del canal lumbar menor de 4 mm. puede ser tolerada sin causar síntomas neurológicos debido a la existencia de una zona de seguridad de aproximadamente dicha medida formada principalmente por la grasa epidural y el espacio subaracnoideo<sup>8</sup>. Aún así, existen innumerables reportes de tornillos transpediculares mal colocados asociados a lesiones de raíces nerviosas, medulares, vasculares, viscerales, alteraciones biomecánicas en la instrumentación y disminución en las tasas de fusión<sup>1,5,7</sup>. La posibilidad de que un tornillo transpedicular mal colocado genere una complicación depende de las características anatómicas del paciente, del segmento vertebral comprometido y sobre todo de la magnitud de su trayectoria errónea. Consideramos al igual que Chiu y col<sup>5</sup>. que los tornillos con una violación de la pared pedicular igual o mayor a 2 mm. tiene más probabilidades generar eventos adversos intra o postoperatorios. La complicaciones causadas por los TTP de nuestra serie fueron similares a lo reportado en la literatura<sup>5,21,23</sup>, sin requerir la recolocación de ninguno de ellos.

La principal desventaja de la colocación de TTP con fluoroscopia 2D, es la gran exposición del paciente y personal quirúrgico a la radiación. En nuestro equipo canulamos los pedículos de la misma vertebra en espejo simultáneamente, lo que disminuye el número de adquisición de imágenes de control.

La curva de aprendizaje para la colocación de TTP requiere tiempo y paciencia ya que el cirujano debe realizar las maniobras quirúrgicas sin visión directa y con un mínimo aporte táctil proporcionado a través de la aguja de Jamshidi. Creemos que la comparación en espejo es probablemente la mejor forma de evaluar el adiestramiento entre 2 cirujanos con similar grado de formación, esto se debe a que al operar al mismo paciente, la anatomía de los pedículos es prácticamente igual y por lo tanto afrontan la

misma dificultad para la colocación de los tornillos en vértebras sin deformidades en el plano coronal. Cotejar sus resultados con un porcentaje de precisión tomado como "gold estándar" a partir de un meta-análisis hace, a nuestro entender, más fidedigno el seguimiento de su formación y el momento en que alcanzan el grado de asintota obteniendo así niveles de exactitud de cirujanos expertos.

## CONCLUSIÓN

En la serie evaluada se evidenció que se necesitan colocar aproximadamente 70 TTP para lograr resultados en términos de exactitud intrapedicular comparables con lo reportado por cirujanos experimentados en esta técnica mínimamente invasiva.

## BIBLIOGRAFÍA

- Açikbaş S, Arslan F, Tuncer M. The effect of transpedicular misplacement on late spinal stability. *Acta Neurochir (Wien)* 2003;145:949-955.
- Ahmad FU, Wang MY. Use of anteroposterior view fluoroscopy for targeting percutaneous pedicle screws in cases of spinal deformity with axial rotation. *J Neurosurg Spine* 2014;21(5):826-832.
- Baird EO, McAnany SJ, Overley S, Skovrlj B, Guzman JZ, Qureshi SA. Accuracy of Percutaneous Pedicle Screw Placement: Does Training Level Matter? *Clin Spine Surg*. 2016 Jul 14. [Epub ahead of print]
- Belmont P, Klemme W, Dhawan A, et al. In vivo accuracy of thoracic pedicle screws. *Spine* 2001;21:2340-2346.
- Chiu CK, Kwan MK, Chan CY, Schaefer C, Hansen-Algenstaedt N. The accuracy and safety of fluoroscopically guided percutaneous pedicle screw in the lumbosacral junction and the lumbar spine. *Bone Joint J* 2015;97-B:1111-1117.
- Foley KT, Gupta SK. Percutaneous pedicle screw fixation of the lumbar spine: preliminary clinical results. *J Neurosurg* 2002; 97(1 Suppl): 7-12.
- George D, Krag M, Johnson C, et al. Hole preparation techniques for transpedicle screws. *Spine* 1991;16:181-184.
- Gertzbein SD, Robbins SE. Accuracy of pedicular screw placement in vivo. *Spine (Phila Pa 1976)* 1990;15(1):11-14.
- Gonzalvo A, Fitt G, Liew S, de la Harpe D, Turner P, Ton L, Rogers MA, Wilde PH. The learning curve of pedicle screw placement: how many screws are enough? *Spine (Phila Pa 1976)*. 2009;34(21):E761-5.
- Gunzburg R, Gunzburg J, Wagner J, et al. Radiologic interpretation of lumbar vertebral rotation. *Spine (Phila Pa 1976)* 1992;16:660-664.
- Heintel TM, Berglehner A, Meffert R. Accuracy of percutaneous pedicle screws for thoracic and lumbar spine fractures: a prospective trial. *Eur Spine J* 2013;22(3):495-502.
- Holly LT, Foley KT. Three-dimensional fluoroscopy-guided percutaneous thoracolumbar pedicle screw placement. Technical note. *J Neurosurg* 2003;99(3, Suppl):324-329.
- Khoo LT, Palmer S, Laich DT, et al. Minimally invasive percutaneous posterior lumbar interbody fusion. *Neurosurgery* 2002; 51(5 Suppl): S166-171.
- Kim DY, Lee SH, Chung SK, Lee HY. Comparison of multifidus muscle atrophy and trunk extension muscle strength: percutaneous versus open pedicle screw fixation. *Spine* 2005;30:123-129.
- Kotani Y, Abumi K, Ito M, et al. Accuracy analysis of pedicle screw placement in posterior scoliosis surgery: comparison between conventional fluoroscopic and computer-assisted technique. *Spine (Phila Pa 1976)* 2007;32(14):1543-1550.
- Landriel Ibañez FA, Hem S, Ajler P, Vecchi E, Ciralo C, Baccanelli M, Tramontano R, Knezevich F, Carrizo A. A new classification of complications in neurosurgery. *World Neurosurg*. 2011;75(5-6):709-715.
- Nakahara M, Yasuhara T, Inoue T, Takahashi Y, Kumamoto S, Hijikata Y, et al. Accuracy of Percutaneous Pedicle Screw Insertion Technique with Conventional Dual Fluoroscopy Units and a Retrospective Comparative Study Based on Surgeon Experience. *Global Spine J*. 2016;6(4):322-328.
- Nakashima H, Sato K, Ando T, Inoh H, Nakamura H. Comparison of the percutaneous screw placement precision of isocentric C-arm 3-dimensional fluoroscopy-navigated pedicle screw implantation and conventional fluoroscopy method with minimally invasive surgery. *Spinal Disord Tech* 2009;22(7):468-472.
- Neyeloff JL, Fuchs SC, Moreira LB. Meta-analyses and Forest plots using a Microsoft Excel spreadsheet: step-by-step guide focusing on descriptive data analysis. *BMC Research Notes* 2012; 5:52.
- Nowitzke A. Assessment of the learning curve for lumbar microendoscopic discectomy. *Neurosurgery* 2005;56:755-762.
- Raley DA, Mobbs RJ. Retrospective computed tomography scan analysis of percutaneously inserted pedicle screws for posterior transpedicular stabilization of the thoracic and lumbar spine: accuracy and complication rates. *Spine (Phila Pa 1976)*. 2012;37(12):1092-1100.
- Rampersaud R, Pik J, Salonen D. Clinical accuracy of fluoroscopic computer-assisted pedicle screw fixation: a CT analysis. *Spine* 2005;30:E183-190.
- Ravi B, Zahrai A, Rampersaud R. Clinical accuracy of computer assisted two-dimensional fluoroscopy for the percutaneous placement of lumbosacral pedicle screws. *Spine (Phila Pa 1976)* 2011; 36(1):84-91.
- Regev GJ, Lee YP, Taylor WR, Garfin SR, Kim CW. Nerve injury to the posterior rami medial branch during the insertion of pedicle screws: comparison of mini-open versus percutaneous pedicle screw insertion techniques. *Spine (Phila Pa 1976)* 2009;34:1239-1242.
- Schwarzenbach O, Berlemann U, Jost B, et al. Accuracy of computer-assisted pedicle screw placement. An in vivo computed tomography analysis. *Spine (Phila Pa 1976)* 1997;22(4):452-458.
- Spitz SM, Sandhu FA, Voyadzis JM. Percutaneous "K-wireless" pedicle screw fixation technique: an evaluation of the initial experience of 100 screws with assessment of accuracy, radiation exposure, and procedure time. *J Neurosurg Spine*. 2015;22(4):422-431.
- Upendra B, Meena D, Chowdhury B, et al. Outcome based classification for assessment of thoracic pedicular screw placement. *Spine* 2008;33:384-390.
- Villavicencio AT, Burneikiene S, Bulsara KR, Thramann JJ. Utility of computerized isocentric fluoroscopy for minimally invasive spinal surgical techniques. *J Spinal Disord Tech* 2005;18(4):369-375.
- Wiesner L, Kothe R, Schulitz KP, et al. Clinical evaluation and computed Tomography scan analysis of screw tracts after percutaneous insertion of pedicle screws in the lumbar spine. *Spine (Phila Pa 1976)* 2000;25:615-621.
- Wiesner L, Kothe R, Rütther W. Anatomic evaluation of two different techniques for the percutaneous insertion of pedicle screws in the lumbar spine. *Spine (Phila Pa 1976)* 1999;24(15):1599-1603.
- Wood MJ, McMillen J. The surgical learning curve and accuracy of minimally invasive lumbar pedicle screw placement using CT based computer-assisted navigation plus continuous electromyography monitoring - a retrospective review of 627 screws in 150 patients. *Int J Spine Surg*. 2014;8:27.
- Xu R, Ebraheim N, Ou Y, et al. Anatomic considerations of pedicle screw placement in the thoracic spine: Roy-Camille technique versus Open-Lamina technique. *Spine* 1998;23:1065-1068.
- Yang BP, Wahl MM, Idler CS. Percutaneous lumbar pedicle screw placement aided by computer-assisted fluoroscopy-based navigation: perioperative results of a prospective, comparative, multicenter study. *Spine (Phila Pa 1976)* 2012;37(24):2055-2060.