

QUISTE ARACNOIDEO ESPINAL: PRESENTACIÓN DE UN CASO

Paula Ferrara, Augusto Gonzalvo, Sonia Hasdeu, Eduardo Vecchi

Servicio de Neurocirugía, Hospital Italiano de Buenos Aires.

ABSTRACT

Objective: To present a case of an extradural arachnoid dorsal cyst in a 30-year-old woman.

Description: A patient (30 years, female) who refers eight-months history of radicular pain and progressive right leg weakness, with exacerbations and remissions. On examination the patient had right hemihypesthesia with T-10 sensitive level and right leg 4/5 palsy. Magnetic resonance imaging showed an extradural cystic lesion in T11-T12 hypointense in T1 and hyperintense in T2, without contrast enhancement. The cyst contained fluid that demonstrated the same signal as cerebrospinal fluid.

Intervention: After laminectomy of T-10 and T-11 the cystic lesion was exposed. The cyst was filled with CSF-like fluid. A surgical resection of the cyst wall was made. A small dural defect that allowed communication between the cyst and the subarachnoid space was revealed during the surgery, and a closure was made with a suture. Histopathological examination confirmed a cystic lesion with a single-cell lining of meningeal cells, that contained no neural tissue neither ganglion cells.

Conclusion: Extradural arachnoid cysts showed characteristic images in the MRI in the preoperative stage. There was no need to use other invasive methods such as myelography or myelotomography to decide the indication for surgery or the surgical technique. Definitive diagnosis is based on the free communication with the subarachnoid space and the lack of neural tissue in the histopathological examination, which allowed us to distinguish between extradural arachnoid cysts and Tarlov cysts.

Key words: Extradural cyst, Spinal arachnoid cyst, Tarlov cyst.

Palabras clave: quiste aracnoideo espinal, quiste de Tarlov, quiste extradural.

INTRODUCCIÓN

Los quistes aracnoidales extradurales son lesiones expansivas poco frecuentes del canal espinal. Pueden manifestarse como radiculopatías, mielorradiculopatías o mielopatías lentamente progresivas y con poca frecuencia causan compresión medular sintomática¹. La clasificación descripta por Nabors es la más aceptada en la actualidad. La misma describe tres categorías:

Tipo I: quistes menígeos extradurales sin presencia de tejido neural. A su vez éstos se subdividen en: tipo IA, quistes aracnoideos extradurales y tipo IB, meningoceles sacros.

Tipo II: quistes menígeos extradurales con

presencia de tejido neural, también llamados quistes de Tarlov.

Tipo III: quistes menígeos intradurales^{1,2}.

A continuación presentamos un caso de quiste menígeo tipo IA en una paciente de 30 años de edad que presentó radiculopatía y compresión medular focal a nivel dorsal.

DESCRIPCIÓN DEL CASO

Se presenta una paciente de 30 años de edad, bailarina profesional, que consulta por dolor radicular en territorio T12 y debilidad progresiva en el miembro inferior derecho de 8 meses de evolución. Refiere falta de destreza en su pierna al bailar. No se constatan antecedentes traumáticos ni historia familiar de enfermedades intraespinales. No presenta evidencia de facomatosis. Al examen físico presenta hemihipoestesia con nivel

sensitivo T10 y paresia 4/5 en miembro inferior derecho. No refiere alteraciones esfinterianas. Se realiza una resonancia magnética (IRM) de columna dorsolumbar donde se visualiza una lesión quística extradural a nivel T11-T12, hipointensa en T1 e hiperintensa en T2, que no realza con gadolinio (Figs. 1, 2 y 3). Se interviene quirúrgicamente abordando la lesión por vía posterior. Se realiza una laminectomía T10-T11 para exponer el quiste. El mismo se halla en el espacio extradural, con comunicación con el espacio subaracnoideo por medio de un pequeño defecto dural. Se realiza apertura de la pared posterior del quiste evidenciando la salida de LCR. Se reseca el mismo en su totalidad y se repara el defecto dural. Los hallazgos histopatológicos muestran una lesión

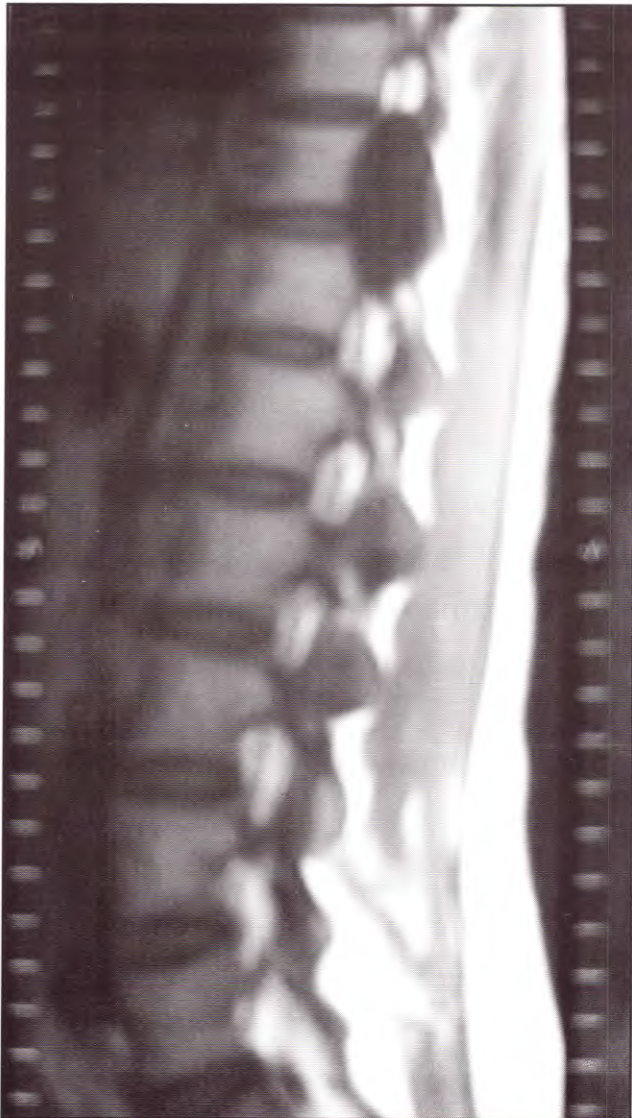

Fig. 1. IRM sagital en T1.

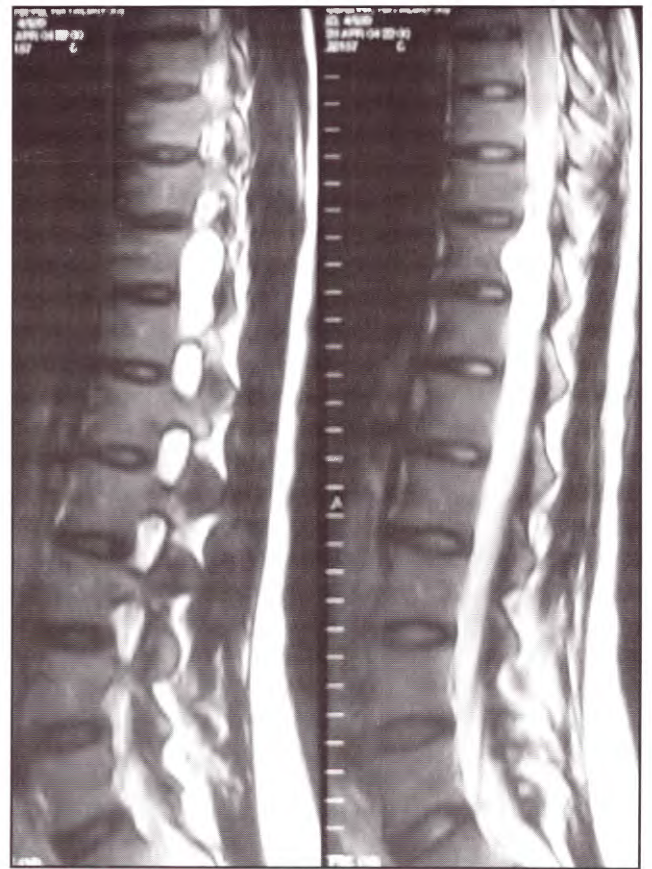


Fig. 2. IRM sagital en T2.

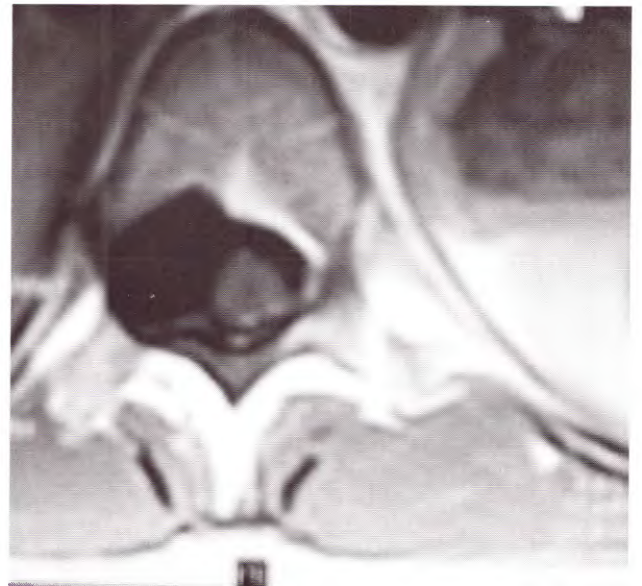


Fig. 3. IRM axial en T1.

quística rodeada de una monocapa de células meningeales. No se observan fibras nerviosas ni células ganglionares³ (Fig 4.).

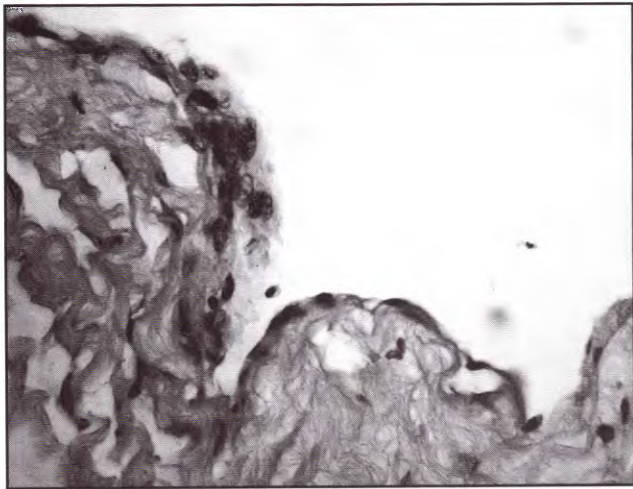


Fig. 4. Anatomía patológica.

DISCUSIÓN

Los quistes meníngeos espinales son una causa poco frecuente de compresión medular y/o radicular. Se consideran divertículos del saco dural, de la vaina de la raíz nerviosa o de la aracnoides². Como se ha descrito anteriormente, Nabors et al han simplificado su clasificación dividiéndolos en extradurales e intradurales, sin y con presencia de tejido neural. Los quistes aracnoideos extradurales (tipos I y II) se hallan en comunicación con el espacio subaracnoideo a través de un defecto dural, lo que hace que su contenido sea líquido cefalorraquídeo. Los quistes tipo I se encuentran a lo largo de todo el canal espinal, con preferencia a nivel dorsal, mientras que los tipo II son más frecuentes a nivel sacro. Ambos son más frecuentes en el sexo masculino y el pico de incidencia se presenta en la segunda década de la vida para los tipo I y en la vida adulta para los tipo II^{1,2,3}. A pesar de que la gran mayoría son asintomáticos, cuando dan síntomas lo más característico es el dolor radicular en el nivel de la lesión con déficit focal medular asociado. Los quistes meníngeos tipo I y II se hallan predominantemente en el sector posterolateral de la médula espinal. Los tipo I se localizan en la axila de la raíz nerviosa y los quistes de Tarlov en la unión del ganglio dorsal y la raíz. Teniendo en cuenta la anatomía del canal espinal torácico, este es relativamente menor en diámetro que a otros niveles, por lo cual los quistes en este área suelen presentar mayor expresión clínica⁴.

Según Elsberg et al¹, el origen de los quistes tipo I se atribuye a divertículos congénitos de la duramadre o a una herniación de la aracnoides a través de un defecto dural congénito. El origen congénito para las tres categorías de quistes es

avalado por el hecho de que existen series previas que demuestran incidencia familiar y/o lesiones congénitas asociadas. Otros autores como Nugent y Fortuna atribuyen su origen a la presencia de proliferaciones aracnoideas entre las vainas de la raíz nerviosa^{2,5}. Los posibles mecanismos responsables de la expansión de los quistes son la secreción activa por la monocapa meningotelial, un gradiente osmótico entre el espacio subaracnoideo y el quiste, la dinámica pulsátil del LCR y un mecanismo valvular unidireccional. No obstante, la secreción activa nunca pudo ser demostrada y la mayoría de los trabajos publicados sostienen la hipótesis del mecanismo valvular^{2,6}.

La amplia variedad de lesiones quísticas intraspinales hizo necesaria la diversidad en los métodos de diagnóstico por imágenes para elegir el correcto manejo de estas lesiones en pacientes sintomáticos. La IRM es el método diagnóstico de primera elección por su alta precisión para la exacta localización de estas lesiones, su extensión y su relación con la médula espinal⁴. Además de ser un método no invasivo, nos permite visualizar las características del LCR, la mielopatía secundaria a la compresión y lesiones asociadas^{4,6}. La IRM dinámica es un método adicional útil, capaz de demostrar el flujo del LCR y sus alteraciones.

Las radiografías simples sólo muestran signos indirectos como erosión ósea, aumento del diámetro del canal espinal, adelgazamiento del pedículo, agrandamiento de los agujeros de conjunción o aumento del espacio interpeduncular⁴. La mielografía y la mielotomografía también poseen actualmente valor diagnóstico. Ambas nos permiten determinar la existencia de la comunicación del quiste con el espacio subaracnoideo y de diferentes quistes entre sí por medio del llenado del mismo con la sustancia de contraste. En los quistes tipo I el llenado es inmediato debido a la libre comunicación entre la cavidad del quiste y el espacio subaracnoideo. Sin embargo, en los quistes de Tarlov la comunicación existe, pero no es lo suficientemente libre como para permitir la visualización inmediata del quiste. Este fenómeno de llenado tardío en mielografía y mielotomografía es utilizado para distinguir entre quistes tipo I y tipo II en el estadio preoperatorio^{4,5}.

Con respecto al tratamiento de estas lesiones la mayoría de los autores coinciden en que por tratarse de una patología benigna, sólo deben intervenir quirúrgicamente las lesiones sintomáticas, mientras que los quistes asintomáticos pueden ser manejados en forma conservadora con controles periódicos de IRM.

CONCLUSIÓN

Sugerimos que dada la gran cantidad de datos que aporta la IRM para el diagnóstico preoperatorio, la elección del abordaje y la técnica quirúrgica, no son necesarios otros métodos complementarios invasivos (mielografía y mielotomografía) ya que los mismos no modifican el enfoque terapéutico.

Bibliografía

1. Khosla A and Wippold FJ. CT myelography and MR imaging of extramedullary cysts of the spinal canal in adult and pediatric patients. **AJR** 2002; 178: 201-7.
2. Nabors MW, Pait GT, Byrd EB, Karim NO, Davis DO, Koblinc AI et al. Update assessment and current classification of spinal meningeal cysts. **J Neurosurg** 1988; 68: 366-77.
3. Uemura K, Yoshizawa T, Matsumura A, Asakawa H, Nakamagoe K, Nose T. Spinal extradural meningeal cyst. Case report. **J Neurosurg** 1996; 85: 354-6.
4. Krings T, Lukas R, Reul J, Spetzger U, Reinges MHT, Gilsbach JM et al. Diagnostic and therapeutic management of spinal arachnoid cysts. **Acta Neurochir (Wien)** 2001; 143: 227-35.
5. Voyadzis JM, Bhargava P, Henderson FC. Tarlov cysts: a study of 10 cases with review of the literature. **J Neurosurg** 2001; 95: 25-32.
6. Rimmelin A, Clouet PL, Salatino S, Kehrli P, Maitrot D, Stephan M et al. Imaging of thoracic and lumbar spinal extradural arachnoid cysts: report of two cases. **Neuroradiology** 1997; 39: 203-6.