Meningioma cordoide: reporte de dos casos y revisión de la literatura

Sofía A. Beltrame, Lucas Garategui, Jeickson Vergara, Julian Tramontano, Claudio Yampolsky
Servicio de Neurocirugía, Hospital Italiano de Buenos Aires, Argentina

RESUMEN
El meningioma cordoide es un subtipo infrecuente de meningioma. La mayoría es de gran tamaño y de localización supratentorial. Suelen presentarse clínicamente con síntomas inespecíficos. La Resonancia Magnética de Cerebro muestra una lesión extraaxial compatible con meningioma, siendo la histología y las pruebas de inmunohistoquímica necesarias para realizar el diagnóstico definitivo. La anatomía patológica remeda a la del cordoma ya que se encuentran constituidos por células vacuoladas, epiteloides o fusiformes, dispuestas en cordones o islas dentro de una matriz mixoide. La importancia de conocer esta variante de meningioma radica en su alta tasa de recurrencia, principalmente si la exéresis es incompleta, por lo que son considerados como tumores de mayor agresividad y peor pronóstico. Se presentan dos casos de meningioma cordoide operados en nuestro centro.

Palabras clave: Meningioma; Meningioma Cordoide

ABSTRACT
Chordoid meningiomas are a rare form of meningioma that, as with most meningiomas, typically present as a bulky, supratentorial tumor. Otherwise, their clinical presentation is non-specific. Brain MRI shows an extra-axial lesion compatible with a meningioma; however, the diagnosis must be confirmed by histopathology and immunohistochemistry. Microscopically, these tumors are composed of spindle or epithelioid, partly-vacuolated cells arranged in nests or cords in a myxoid matrix, resembling a chordoma. Recurrence rates are high following subtotal resection. As such, these tumors are considered a more aggressive variant associated with poorer outcomes. Two patients with a chordoid meningioma treated surgically at our centre, using microsurgical techniques, are presented.

Key words: *Meningioma; Chordoid Meningioma*

INTRODUCCIÓN

Los meningiomas son tumores intracraneales frecuentes que constituyen entre el 15 al 25% de las neoplasias primarias del SNC. Suelen ser tumores de lento crecimiento y evolución benigna. El meningioma cordoide es una variante rara, que se presenta tanto en pacientes pediátricos y adultos, como lesiones de gran tamaño al momento del diagnóstico y de localización supratentorial preferentemente.[1] La mayoría de los reportes en la literatura constituyen casos aislados. Sin embargo, en todos ellos se describe un tumor histológicamente similar al cordoma con áreas focales de un patrón típico de meningioma transicional o meningotelial, asociado o no a un infiltrado linfoplasmocitario.[2] Dicho infiltrado podría estar relacionado con manifestaciones sistémicas hematológicas documentadas en pacientes pediátricos.[3] El conocimiento de esta variante de meningioma permite tenerlo en cuenta como diagnóstico diferencial de otras entidades similares. Su importancia radica en que son tumores de mayor grado histológico según la clasificación de la WHO, por lo que la exéresis quirúrgica debe ser lo más extensa posible para evitar la recidiva temprana.[1]

CASOS CLÍNICOS

El primer caso es un paciente de sexo masculino de 50 años de edad, sin antecedentes médicos de relevancia, que comienza con cefalea, náuseas y diplopía. En el examen físico se constata además dismetría bilateral e inestabilidad en la marcha. Se realiza Resonancia Magnética Nuclear (RMN) de cerebro con gadolinio donde se observa una extensa formación expansiva extraaxial en fosa posterior con base dural en el tentorio, isointensa en T1 e hiperintensa en T2, con realce homogéneo luego de la administración de contraste, asociada a hidrocefalia supratentorial (fig. 1). Se decide conducta quirúrgica. Mediante un abordaje supracerebeloso infratentorial se accede a la lesión que presenta gran vascularización y consistencia friable. Se realiza su exéresis microquirúrgica asistida con aspirador ultrasónico, logrando descomprimir el acueducto mesencefálico y el cuarto ventrículo.

El siguiente caso es un paciente de sexo masculino de 27 años de edad, sin antecedentes médicos de relevancia que consulta por visión borrosa bilateral y anosmia. Se realiza fondo de ojos, donde se observa edema de papila bilateral, y Resonancia Magnética de Cerebro con contraste endovenoso que demuestra voluminosa lesión expansiva extraaxial frontal bilateral con asiento en los techos orbitarios, de señal homogénea e intenso realce luego de administrar gadolinio (fig. 2). Se realiza una craneotomía frontal pasante y exéresis microquirúrgica completa de la lesión en dos tiempos quirúrgicos con correcta descompresión del quiasma y ambos nervios ópticos.

En ambos casos la anatomía patológica revela una lesión tumoral constituida por cordones o islas de células epiteloides o fusiformes, algunas de ellas con vacuolas intrace-

Claudio Yampolsky
claudio.yampolsky@hospitalitaliano.org.ar

Conflicto de interés: No existen conflictos de interés.

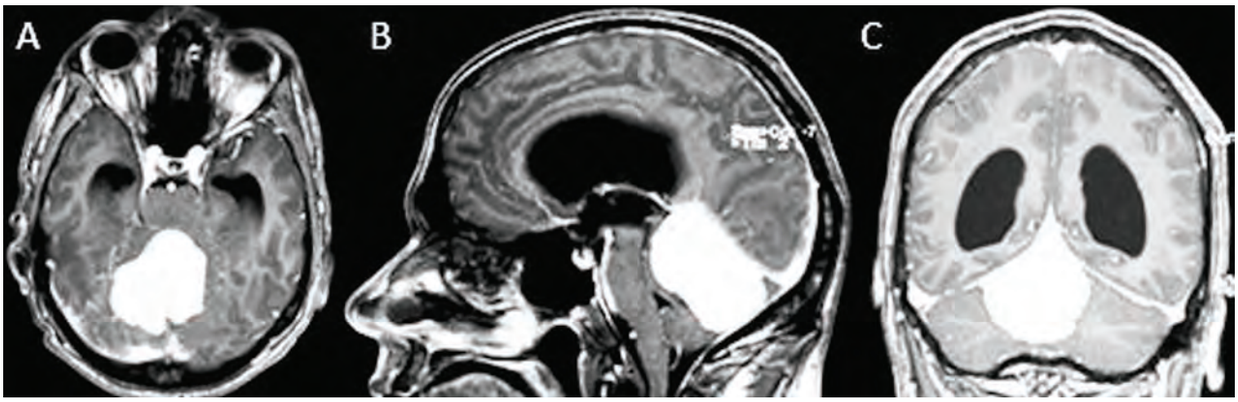

Figura 1: A) RMN de cerebro secuencia T1 con contraste corte axial donde se observa voluminosa lesión extraaxial localizada en fosa posterior que refuerza en forma intensa y homogénea con contraste. 1B) Secuencia T1 con contraste corte sagital en donde se visualiza lesión extraaxial con base dural en el tentorio, genera efecto de masa sobre el cerebelo y colapsa el acueducto de Silvio y parcialmente el cuarto ventrículo. 1C) Secuencia T1 con contraste corte coronal donde se observa la misma lesión e hidrocefalia no comunicante supratentorial a predominio de astas posteriores de ventrículos laterales.

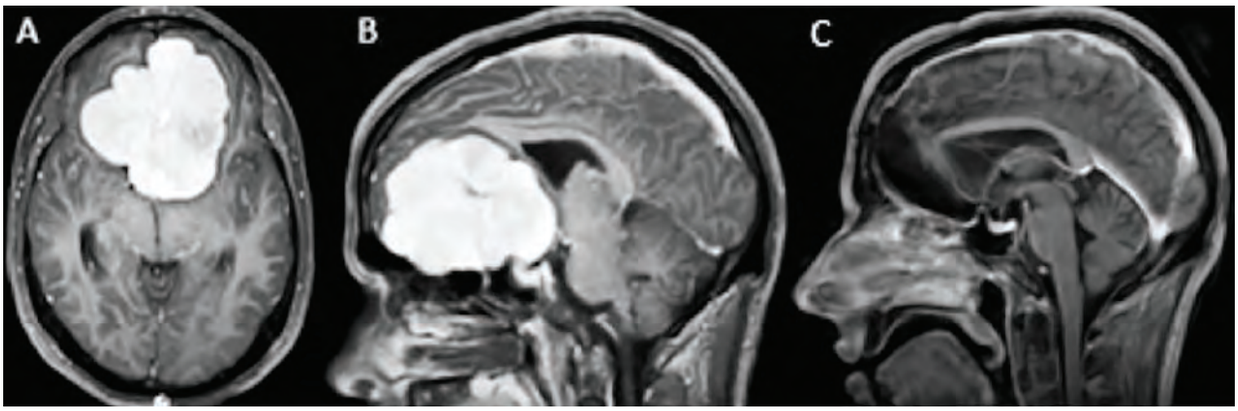

Figura 2: A) RMN de cerebro secuencia T1 con contraste corte axial en donde se observa lesión expansiva voluminosa extraaxial supratentorial en fosa anterior bifrontal que realza en forma intensa y homogénea tras la administración de gadolinio, sin edema perilesional. 2B) Secuencia T1 con contraste corte sagital en donde se observa voluminosa lesión que desplaza a las arterias cerebrales anteriores, el pico del cuerpo calloso, el quiasma óptico y las cintillas ópticas. 2C) Secuencia T1 con contraste en el corte coronal donde se constata misma lesión que desplaza la hoz hacia la derecha.

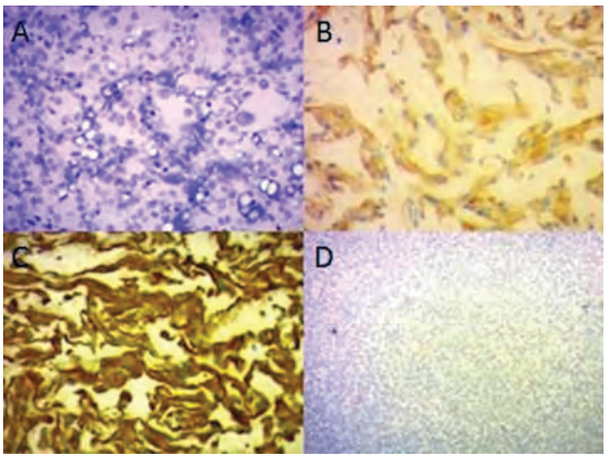

Figura 2: A) Corte histológico teñido con hematoxilina eosina de muestra tumoral que revela células meningoteliales de disposición sincicial en cordones o trabéculas, algunas de ellas vacuoladas, inmersas en playas de matriz mixoide. 3B) Corte histológico con técnica de inminohistoquímica que revela positividad multifocal para EMA. 3C) Corte histológico con técnica de inmunohistoquímica en donde las células tumorales resultan positivas para vimentina en forma difusa. 3D) Corte histológico con técnica de inmunohistoquímica que demuestra proteína S100 negativa en todas las células tumorales.

lulares, inmersas en una matriz mixoide, con leve infiltrado inflamatorio asociado (fig. 3A). La inmunohistoquímica celular revela negatividad para GFAP, citoqueratinas y proteína S100, y positividad para vimentina y EMA. (fig. 3 B, C, D). En ambas lesiones se evidenció escaso componente de meningioma clásico menor al 30%. La fracción proliferativa (Clon Mib -1) resulto del 5% en el primer caso y del 10% en el segundo caso.

DISCUSIÓN

Los meningiomas son tumores frecuentes del sistema nervioso central que surgen a partir de células aracnoidales que forman las meninges. Frecuentemente ocurren en adultos con mayor prevalencia en el sexo femenino. En la última clasificación de la WHO del año 2007, se describen 15 variantes de meningioma divididas en tres grados histológicos, siendo las lesiones de grado I meningiomas benignos, las lesiones de grado II meningiomas atípicos y las lesiones de grado III meningiomas anaplásicos. Este gran espectro de variantes se encuentra dado por la capa-

cidad de las células aracnoidales de una diferenciación divergente.[1] El meningioma cordoide es una variante poco frecuente correspondiendo el 0.5% de todos los meningiomas del SNC, clasificado dentro de los tumores de Grado II según la WHO por su alto índice de recidiva.[2,4]

Las primeras publicaciones de este tipo de meningiomas datan de 1977 y 1979: eran descriptos como tumores formados por células sin límites intercelulares dispersas en una matriz de aspecto mixoide.[5,6] El primer reporte en la literatura fue realizado por Connors et al. en 1980, siendo la primera serie de casos publicada la de Kepes et al. en 1988 quien por primera vez acuño el término meningioma cordoide. En la misma se presentan 7 casos clínicos de pacientes pediátricos con anemia crónica refractaria al tratamiento con hierro o Síndrome de Castleman, patologías que desaparecían al extirpar el tumor.[3,7] Posteriormente la mayoría de los reportes fueron casos aislados con excepción de dos series de 42 y 12 casos publicadas por Couse et al. en el año 2000 y Epari et al. en el año 2006 respectivamente.[2,8]

En la literatura se describen como tumores voluminosos, siendo más frecuentes en adultos, de localización supratentorial. La presentación clínica suele ser inespecífica y depende además de la localización de la lesión. El síntoma más frecuente es la cefalea, asociada o no a hipertensión endocraneana.[2,3,8] La Resonancia Magnética de Cerebro (RMN) con gadolinio es útil para realizar el diagnóstico de meningioma al observar una lesión extraaxial con importante realce homogéneo tras la inyección de contraste.[3]

En la anatomía patológica se observan células eosinófilas de aspecto epiteloide o fusiforme dispuestas en cordones o islas, algunas de ellas vacuoladas, inmersas en una matriz mixoide basófila, con zonas variables de meningioma clásico de tipo meningotelial o transicional. En la serie de Kepes el al. se describe un denso infiltrado linfoplasmocitario acompañando al tumor, compuesto en su mayoría por células B y células plasmáticas con formación de centros germinales.[3] Esta no es una característica relevante en la serie de Couse et al., donde se observa infiltrado en una minoría de pacientes con un predominio de células T. Se postula que esta preponderancia de células B en pacientes jóvenes sería responsable de su asociación con manifestaciones sistémicas hematológicas que no se observan en la serie de Couse et al., y que la presencia del mismo no resulta relevante para el diagnóstico histopatológico de esta variante tumoral.[2] En la serie de Epari et al. también se describe la presencia de mastocitos tanto a nivel del estroma mixoide como a nivel de las islas o trabéculas de células epiteliales.[8] Si bien no se conoce la función de estas células en forma fehaciente se postula que podrían tener un rol en la regulación del infiltrado inflamatorio de células T, no así de células B.[9]

Con respecto a la inmunohistoquímica estos tumores resultan positivos para Antígeno Epitelial de Membrana (EMA) y vimentina, siendo negativos para citoqueratina, Proteína Acida Gliofibrilar (GFAP), proteína S 100, sinaptofisina y CAM 5.2.[2] Entre los diagnósticos diferenciales se incluyen el cordoma, el condrosarcoma mixoide, las metástasis de carcinoma mucoide y el glioma cordoide. La inmunohistoquímica resulta de utilidad para diferenciar estas lesiones entre sí. La identificación de áreas de meningioma típico y un EMA positivo en las células del componente cordoide confirman el diagnóstico.[8]

La importancia de los marcadores de proliferación tumoral como el Ki67 en estos tumores o caracteres histológicos de atipia en el componente de meningioma clásico es incierta.[2,8]

En la serie publicada de Couse et al. se observa recidiva tumoral en el 39% de los casos en 16 años de seguimiento, no así en la serie de Epari et al. en donde no se evidencio recurrencia. Esto podría justificarse por el menor tiempo de seguimiento de los pacientes que fue entre 3 meses y 2 años.[2,8] Se cuantifico además la cantidad de componente cordoide del tumor y se lo comparo con el componente de meningioma típico, resultando ser más agresivos y con tendencia a la recurrencia aquellos tumores con más del 50% de componente cordoide. Esto podría explicarse por la presencia del estroma mucoide que, como en el caso de cordoma, facilitaría mecánicamente la diseminación tumoral.[2] El índice de recidiva de estos tumores es significativamente mayor que el de los meningiomas típicos con resección subtotal que se infiere es del 7-20%. Por lo tanto, la exéresis quirúrgica debe estar orientada a ser lo más completa posible teniendo en cuenta la localización y extensión tumoral.[1,2,13]

CONCLUSIÓN

El meningioma cordoide es un tumor de baja incidencia que se observa principalmente en la edad adulta. En la RMN de cerebro con gadolinio se observa una lesión compatible con meningioma pero son las características histopatológicas e inmunohistoquímicas las que permiten realizar el diagnóstico definitivo. El pronóstico depende de la resección completa del tumor siendo también importante el seguimiento periódico del paciente para descartar recidivas.

BIBLIOGRAFÍA

1. Louis DN, Scheithauer BW, Budka H, von Deimling A, Kepes JJ. Meningiomas. In: Kleihues P, Cavenee WK (eds) WHO Classification of Tumours. Pathology and Genetics Tumours of the Nervous System. Lyon: IARC Press, 2007; 176–185).
2. Couce ME, Aker FV, Scheithauer BW. Chordoid meningioma: a clinicopathologic study of 42 cases. Am J Surg Pathol 2000; 24: 899–905.
3. Kepes JJ, Chen WY, Connors MH, Vogel FS. 'Chordoid' meningeal tumors in young individuals with peritumoral lymphoplasmacellular infiltrates causing systemic manifestations of the Castleman syndrome. A report of seven cases. Cancer 1988; 62: 391–406.)
4. Kleihues P, Louis DN, Scheithauer BW et al. The WHO classification of tumors of the nervous system. JNeuropathol Exp Neurol 2002; 61: 215–225.)
5. Dahmen HG. Studies on mucous substances in myxomatous meningiomas. Acta Neuropathol (Berl) 1979;48:235–7.
6. Eimoto T, Hashimoto K. Vacuolated meningioma. A light and electron microscopic study. Acta Pathol Jpn 1977;27:557–66.)
7. Connors MH. Growth and maturation arrest, hypochromic anemia and hyperglobulinemia associated with a brain tumor. (West J Med 1980;133:160–3).
8. Epari S, Sharma MC, Sarkar, Garg A, Gupta A, Mehta. Chordoid meningioma, an uncommon variant of meningioma: A clinicopathologic study of 12 cases. Journal of neuro oncology (2006) 78:263-269).
9. Acki M, Pawankar R, Niimi Y et al.: Mast cells in basal cell carcinoma express VEGF, IL-8 and RANTES. Int Arch Allergy Immunol 130: 216–223, 2003.
10. Mierau G, Weeks DA, Chondroid chordoma. Ultratruct Pathol 1987; 11: 731-7.
11. Cybulski GR, Russell EJ, D Angelo CM, Bailey OT. Falcine chondrosarcoma: case report and literature review. Neurosurgery 1985;16:412-5.
12. Reifenberger G, Weber T, Weber RG, Wolter M, et al. Chordoid glioma of the third ventricle: inmunohistochemical and molecular genetic characterization of a novel tumor entity. Brain Pathol 2000; 9 617-626.
13. Perry A, Jenkins RB, Dahl RJ, Moertel CA, Scheithauer BW. Cytogenetic analisys of agressive meningiomas. Possible diagnostic and prognostic implications. Cancer 1996; 77: 2567-73).

COMENTARIO

Los autores presentan 2 casos de meningiomas cordoides y revisión de la literatura. El primer caso es un paciente portador de una voluminosa lesión de fosa posterior con implante en el tentorio, el otro caso es otra voluminosa lesión subfrontal con implante en ambos techos orbitarios. La presentación, si bien es escueta y concisa, no menciona el grado de resección en el primer caso, la evolución postoperatoria en ambos casos y solo incluyeron una imagen postoperatoria del segundo caso.

Desde el punto de vista clínico y de imágenes la presentación del meningioma cordoide es similar a las variedades más frecuentes de meningioma, pero el verdadero desafío diagnóstico pasa por la histología. La variante cordoide de meningioma está formada por cordones o trabéculas de células eosinófilas muchas veces vacuoladas en una abundante matriz mucoide basófila. El diagnóstico diferencial histológico se debe hacer con otras patologías: glioma cordoide, cordoma, condrosarcoma extraesquelético, ependimoma mixopapilar y tumores metastásicos.[1] La inmunohistoquímica es fundamental para la certeza diagnóstica, como la marcación para EMA y vimentina, y ausencia de marcación para GFAP, S100 y citoqueratina. Aún no se sabe si hay diferencias entre la resección en bloque o mediante vaciamiento intratumoral o en partes (piecemeal) por la posibilidad de diseminación meníngea o metástasis. La radioterapia postoperatoria en casos de resección subtotal también es controversial, pero muchos la recomiendan como en los casos de meningiomas atípicos o anaplásicos.[2]

Quisiera destacar y remarcar los tips de los autores, a pesar de la escasa frecuencia de esta variante de meningioma, la necesidad de una resección completa (tumor, duramadre y hueso) por la alta tasa de recurrencia y agresividad (mucho mayor que en los meningiomas típicos), la histología similar al meningioma meningoteliomatoso o fibrilar con áreas de cordoma, importancia indeterminada o incierta del Ki67.

Ruben Mormandi

BIBLIOGRAFÍA

1. Sangoi AR, Dulai MS, Beck AH, Brat DJ, Vogel H. Distinguishing chordoid meningiomas from their histologic mimics: An immunohistochemical evaluation. Am J Surg Pathol 2009;33:669-81.
2. Wang XQ, Mei GH, Zhao L, Li ST, Gong Y, Zhong J, et al. : Clinical features and treatment of intracranial chordoid meningioma : a report of 30 cases. Histopathology 62 : 1002-1017, 2013.