

# Cavernomas de la región temporal mesial: anatomía microquirúrgica y abordajes

## Trabajo Premio Senior Neuropinamar 2015

Álvaro Campero<sup>1,2</sup>

<sup>1</sup>Servicio de Neurocirugía, Hospital Padilla, Tucumán, Argentina. <sup>2</sup>Servicio de Neurocirugía, Sanatorio Modelo, Tucumán, Argentina.

### RESUMEN

**Objetivo:** Describir la anatomía microquirúrgica y los abordajes a la región temporal mesial (RTM), en relación a cavernomas de dicho sector

**Material y Método:** Cinco cabezas de cadáveres adultos, fijadas en formol e inyectadas con silicona coloreada, fueron estudiadas. Además, desde enero de 2007 a junio de 2014, 7 pacientes con cavernomas localizados en la RTM fueron operados por el autor.

**Resultados:** Anatomía: la RTM fue dividida en 3 sectores: anterior, medio y posterior. Pacientes: 7 enfermos con cavernomas de la RTM fueron operados por el autor. De acuerdo a la ubicación en la RTM, 4 cavernomas se ubicaron en el sector anterior, 2 cavernomas se localizaron en el sector medio y 1 cavernoma se ubicó en el sector posterior. Para el sector anterior de la RTM se utilizó un abordaje transsilviano-transinsular; para el sector medio de la RTM se utilizó un abordaje transtemporal (lobectomía temporal anterior); y para el sector posterior de la RTM se utilizó un abordaje supracerebeloso-transtentorial.

**Conclusión:** Dividir la RTM en 3 sectores nos permite adecuar el abordaje en función a la localización de la lesión. Así, el sector anterior es bien abordable a través de la fisura silviana; el sector medio a través de una vía transtemporal; y el sector posterior por un abordaje supracerebeloso.

**Palabras clave:** Abordaje; Anatomía; Cavernoma; Cuerno Temporal; Lóbulo Temporal

### ABSTRACT

**Objective:** To describe the microsurgical anatomy and approaches to the mesial temporal region (MTR), in relation with cavernomas.

**Material and Method:** Five adult cadaveric heads, fixed in formol and injected with colored silicon were studied. Since January 2007 and June 2014, the author operated 7 patients with cavernomas located in the MTR.

**Results:** Anatomy: the MTR was divided in 3 portions: anterior, middle and posterior. Patients: the author operated 7 patients with MTR cavernomas. Four cavernomas were located in the anterior portion, 2 were located in the middle portion, and 1 cavernoma was located in the posterior portion. The transylvian-transinsular approach was used for the anterior portion of the MTR; the transtemporal approach (anterior temporal lobectomy) was used for the middle portion of the MTR; and the supracerebellar-transtentorial approach was used for the posterior portion of the MTR.

**Conclusion:** The idea of divide the MTR in 3 portions help to select the correct approach.

**Key words:** Anatomy; Approach; Cavernoma; Temporal Horn; Temporal Lobe

## INTRODUCCIÓN

La región temporal mesial (RTM) se encuentra escondida en la profundidad del lóbulo temporal, medial al cuerno temporal; está ubicada en los márgenes de las cisternas basales, rodeada por importantes estructuras vasculares y nerviosas que deben ser preservadas durante la cirugía.<sup>2</sup> Desde un punto de vista anatómico y quirúrgico, la RTM se encuentra dividida en 3 sectores: anterior, medio y posterior.

La RTM es asiento frecuente de lesiones de resolución neuroquirúrgica, como ser tumores, cavernomas y malformaciones arteriovenosas. Aproximadamente un 20% de los cavernomas supratentoriales se ubican en el lóbulo temporal.<sup>8</sup>

Es el objetivo del presente trabajo describir la anatomía microquirúrgica y los abordajes a la RTM, en relación a cavernomas de dicho sector.

## MATERIAL Y MÉTODO

Cinco cabezas de cadáveres adultos, fijadas en formol e inyectadas con silicona coloreada, fueron estudiadas. Además, desde enero de 2007 a junio de 2014, 7 pacientes con cavernomas localizados en la RTM fueron operados por el autor. Las historias clínicas fueron analizadas en forma retrospectiva, evaluando: edad, sexo, motivo del diagnóstico, localización de la lesión y resultados postoperatorios. La decisión quirúrgica en todos los casos fue por presentar el cavernoma manifestaciones clínicas. Se ilustra el presente trabajo con un ejemplo de cavernoma en cada sector de la RTM (anterior, medio y posterior).

## RESULTADOS

### Anatomía (Figs. 1 y 2)

La RTM fue dividida, siguiendo publicaciones previas,<sup>2,4,5,13</sup> en 3 sectores: 1) Sector Anterior: desde el surco rinal por

Álvaro Campero  
alvarocampero@yahoo.com.ar

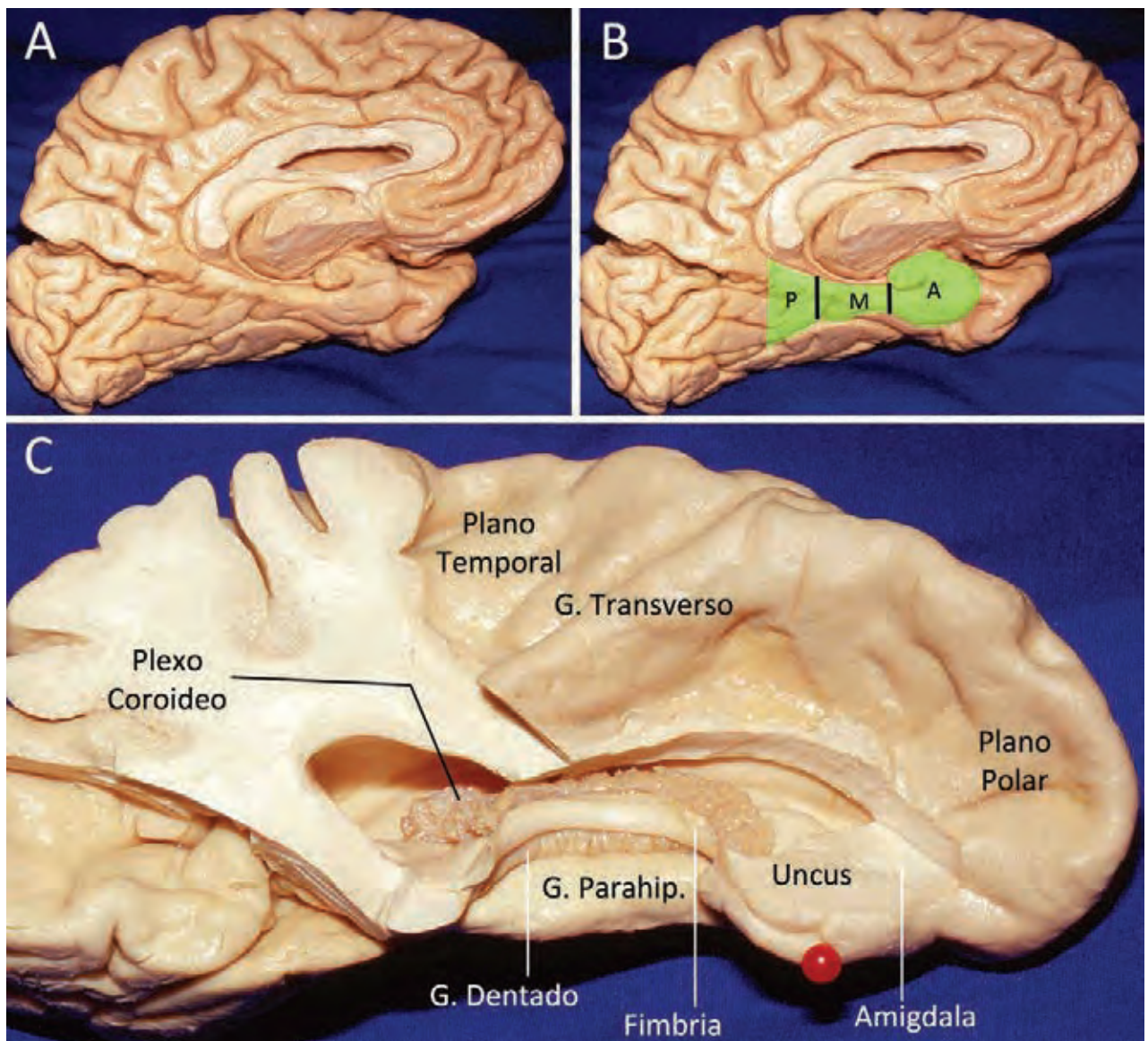


Figura 1: La RTM tiene como límite anterior el surco rinal, como límite posterior la línea parietotemporal basal, y como límite lateral el surco colateral. A, vista medial de una RTM izquierda. B, desde un punto de vista anatómico y quirúrgico, la RTM se divide en 3 sectores: anterior (A), medio (M) y posterior (P). C, vista medial y superior de una RTM izquierda. Se pueden observar las estructuras cisternales y ventriculares de la RTM. G., giro; Parahip., parahipocámpico.

TABLA 1: CARACTERÍSTICAS DE LOS PACIENTES OPERADOS

Caso	Edad	Sexo	Localización	Motivo de consulta	Resección	Postoperatorio
1	33	V	Sector Anterior (Izquierdo)	Hemorragia	Total	Cuadrantanopsia
2	19	V	Sector Anterior (Izquierdo)	Hemorragia	Total	Sin complicaciones
3	61	V	Sector Anterior (Derecho)	Epilepsia Refractaria	Total	Sin complicaciones
4	40	M	Sector Anterior (Derecho)	Epilepsia Refractaria	Total	Sin complicaciones
5	22	M	Sector Medio (Izquierdo)	Epilepsia Refractaria	Total (dos cirugías)	Cuadrantanopsia
6	48	M	Sector Medio (Izquierdo)	Hemorragia	Total	Alt. de memoria (transitoria)
7	58	V	Sector Posterior (Derecho)	Epilepsia Refractaria	Total	Sin complicaciones

V, varón; M, mujer

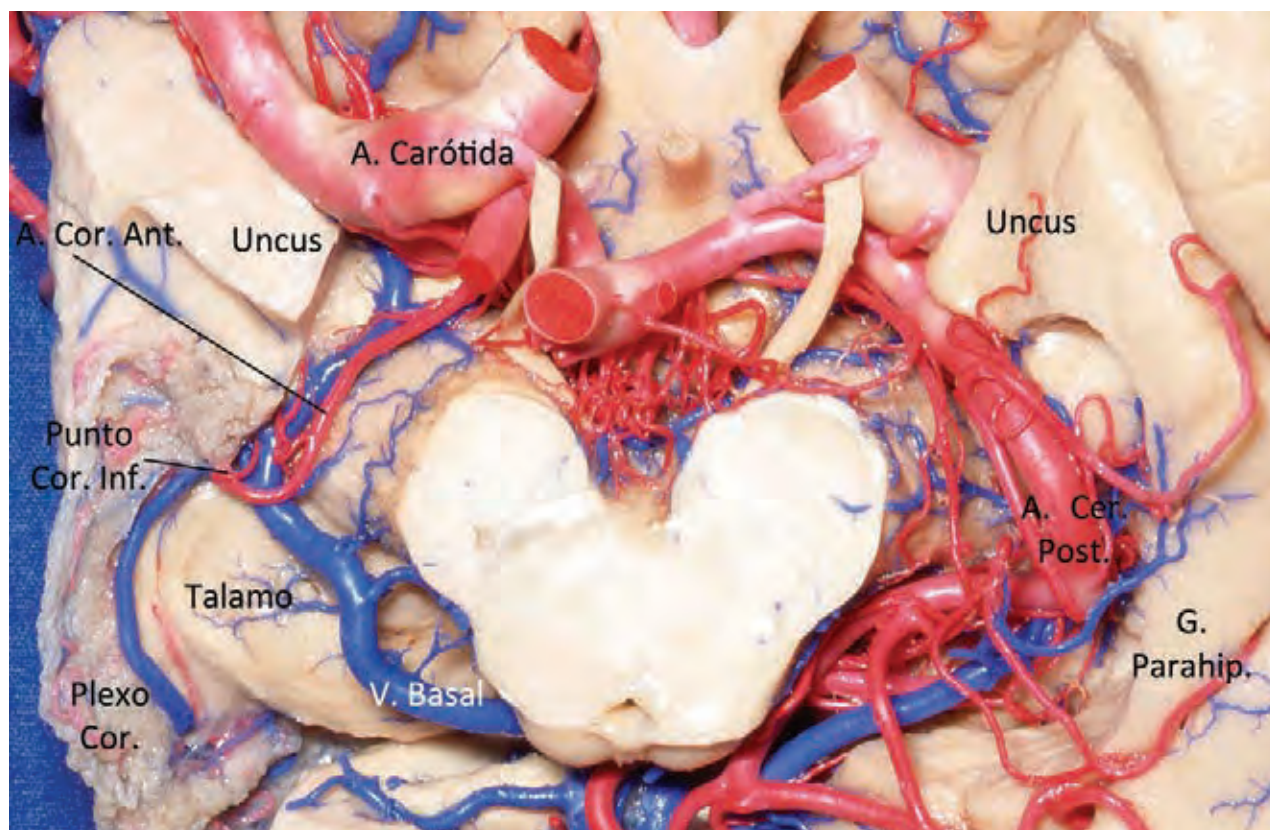


Figura 2: La RTM está en íntima relación con las estructuras vasculares y nerviosas de las cisternas basales. A, la parte inferior del lóbulo temporal derecho ha sido removido, para poder observar el techo del cuerno temporal y los elementos vasculares que transcurren por las cisternas crural y ambient. Una línea que transcurre por el punto coroideo inferior separa el sector anterior del sector medio de la RTM; a su vez, el sector medio está separado del sector posterior por una línea que pasa a través de la placa cuadrigeminal. A., arteria; Ant., anterior; Cer., cerebral; Cor., coroideo; Inf., inferior; G., giro; Parahip., parahipocámpico; Post., posterior.

delante hasta una línea que pasa a través del punto coroideo inferior por detrás; 2) Sector Medio: desde una línea que pasa a través del punto coroideo inferior por delante hasta otra línea que pasa por el sector más posterior de la placa cuadrigeminal por detrás; y 3) Sector Posterior: desde una línea que pasa por el sector más posterior de la placa cuadrigeminal por delante hasta el nivel de la línea parietotemporal basal por detrás (conecta la ranura preoccipital con el extremo inferior de la fisura parieto-occipital).

### Pacientes

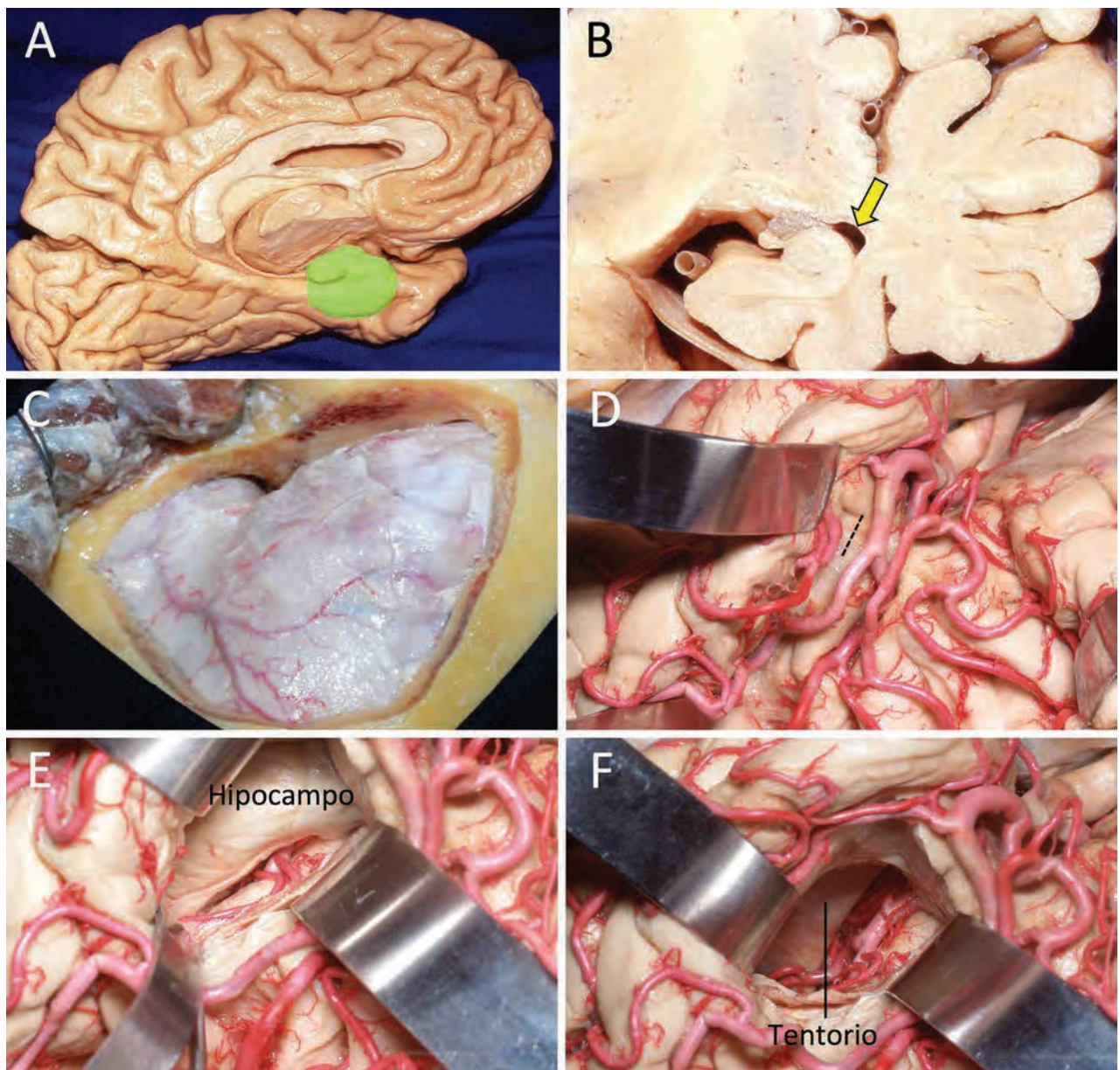
De los siete pacientes operados, 4 fueron varones y 3 mujeres. El promedio de edad fue de 40 años. De acuerdo a la ubicación, 4 cavernomas se ubicaron en el sector anterior de la RTM (3 casos del lado izquierdo y 1 caso del lado derecho), 2 cavernomas se localizaron en el sector medio de la RTM (los 2 casos del lado izquierdo), y 1 cavernoma se ubicó en el sector posterior de la RTM (del lado derecho). El motivo de consulta fue epilepsia refractaria en 4 casos (57%) y por sangrado en 3 casos (43%). En cuanto al resultado postoperatorio, en todos los casos la resección del cavernoma fue completa; un paciente necesitó dos cirugías, ya que en el control postoperatorio imagenológico se evidenció persistencia de una parte del cavernoma. En relación con los 4 pacientes que consultaron por

epilepsia refractaria, todos se encuentran libres de convulsiones actualmente. Con respecto a las complicaciones postoperatorias, 2 pacientes (28%) presentaron déficit visual leve (cuadrantanopsia homónima); es importante destacar que dicho déficit visual es objetivado por el campo visual, pero poco percibido por el paciente. Un paciente (14%) presentó una alteración transitoria de la memoria (el episodio duró dos meses). No se observaron en la presente serie complicaciones en relación con el abordaje (hematoma, fístula de LCR, meningitis, etc.) (Tabla 1).

Para el tratamiento quirúrgico de los cavernomas ubicados en el sector anterior de la RTM, en todos los casos se realizó un abordaje transilviano-transinsular. Para el tratamiento quirúrgico de los cavernomas del sector medio de la RTM, se utilizó un abordaje transtemporal (lobectomía temporal anterior). Para el tratamiento quirúrgico del cavernoma ubicado en el sector posterior de la RTM, se utilizó un abordaje supracerebeloso-transtentorial.

### Abordaje Transilviano -Transinsular (Fig. 3)<sup>2,3</sup>

El paciente es colocado en decúbito dorsal, con la cabeza levemente lateralizada hacia el lado contralateral, y deflexionada. La incisión comienza a nivel del borde superior del arco cigomático, cerca del trago, y continúa, por detrás



**Figura 3:** Abordaje transsilviano-transinsular, lado izquierdo. A, en verde está representado el sector anterior de la RTM. B, la flecha amarilla muestra la dirección del abordaje a través del surco limitante de la ínsula. C, imagen de una craneotomía pterional. D, luego de realizada una amplia apertura de la fisura silviana, se realiza una pequeña corticotomía de 1 cm de longitud, a nivel del surco limitante de la ínsula, justo por detrás del limen de la ínsula. Es importante destacar que para minimizar la lesión visual, la corticotomía debe ser realizada lo más anterior posible. E, una vez alcanzado el cuerno temporal, es necesario reconocer las estructuras del interior del cuerno temporal (hipocampo, plexo coroideo, etc.). F, la resección del hipocampo ha sido realizada, observando en el fondo el borde libre del tentorio.

de la línea de inserción del pelo, hasta la línea media. Se realiza una disección subgaleal e interfascial, hasta exponer el reborde orbitario y el músculo temporal. Luego de realizar el legrado del sector superior del músculo temporal, se realiza una craneotomía pterional, centrada a nivel de la fisura silviana. La apertura de la duramadre se realiza con dos colgajos (frontal y temporal), con el corte central siguiendo la fisura silviana. El paso siguiente consiste en abrir ampliamente la fisura silviana, de distal a proximal, comenzando a nivel de la pars opercularis del giro frontal inferior. Es necesario desplazar medialmente la rama temporal de la arteria silviana, para poder visualizar correctamente el sector anterior e inferior del surco limitante de

la ínsula; además, los pequeños vasos que ingresan en ese sector a la ínsula deben ser coagulados y cortados. El paso siguiente consiste en realizar una pequeña corticotomía de aproximadamente 1 cm de longitud, a nivel del surco limitante de la ínsula, justo por detrás del limen insulae; así, el abordaje se profundiza, a través de la sustancia blanca, hasta acceder al sector anterior del cuerno temporal. Una vez reconocida la anatomía ventricular (hipocampo, plexo coroideo, etc.), se realiza la exéresis de la lesión.

Se presenta un caso clínico para ejemplificar el abordaje: paciente de sexo masculino, 19 años, que consulta a la guardia por cuadro de cefalea intensa. Se realiza TAC cerebral, constatándose un hematoma a nivel del sector an-

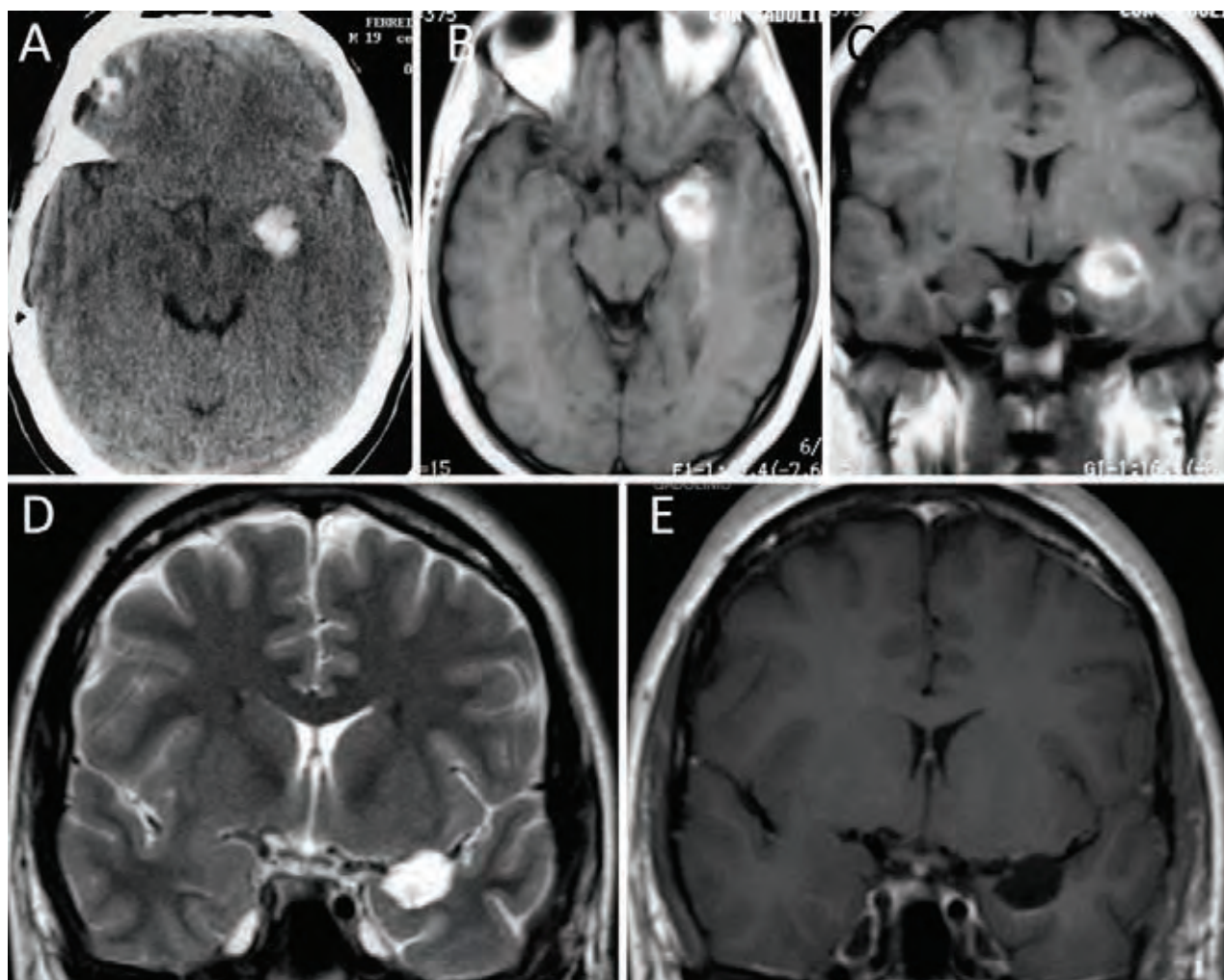


Figura 4: A-C, TAC y RM que muestra un sangrado en el sector anterior de la RTM izquierda. Se realizó una vía transsilviana-transinsular. D y E, RM postoperatoria, mostrando una exéresis completa de la lesión, con preservación de la corteza temporal lateral y basal. La anatomía patológica informó cavernoma.

terior de la RTM izquierda (uncus del lóbulo temporal). Se realiza angiografía cerebral, la cual fue negativa. Con la RM, se interpreta la lesión como un cavernoma que sangró. La cirugía se realizó según la técnica antes descrita. La anatomía patológica informó cavernoma. La RM postoperatoria mostró una resección completa de la lesión, con preservación de la corteza temporal lateral y basal. El paciente evolucionó sin secuelas neurológicas luego de la cirugía (fig. 4).

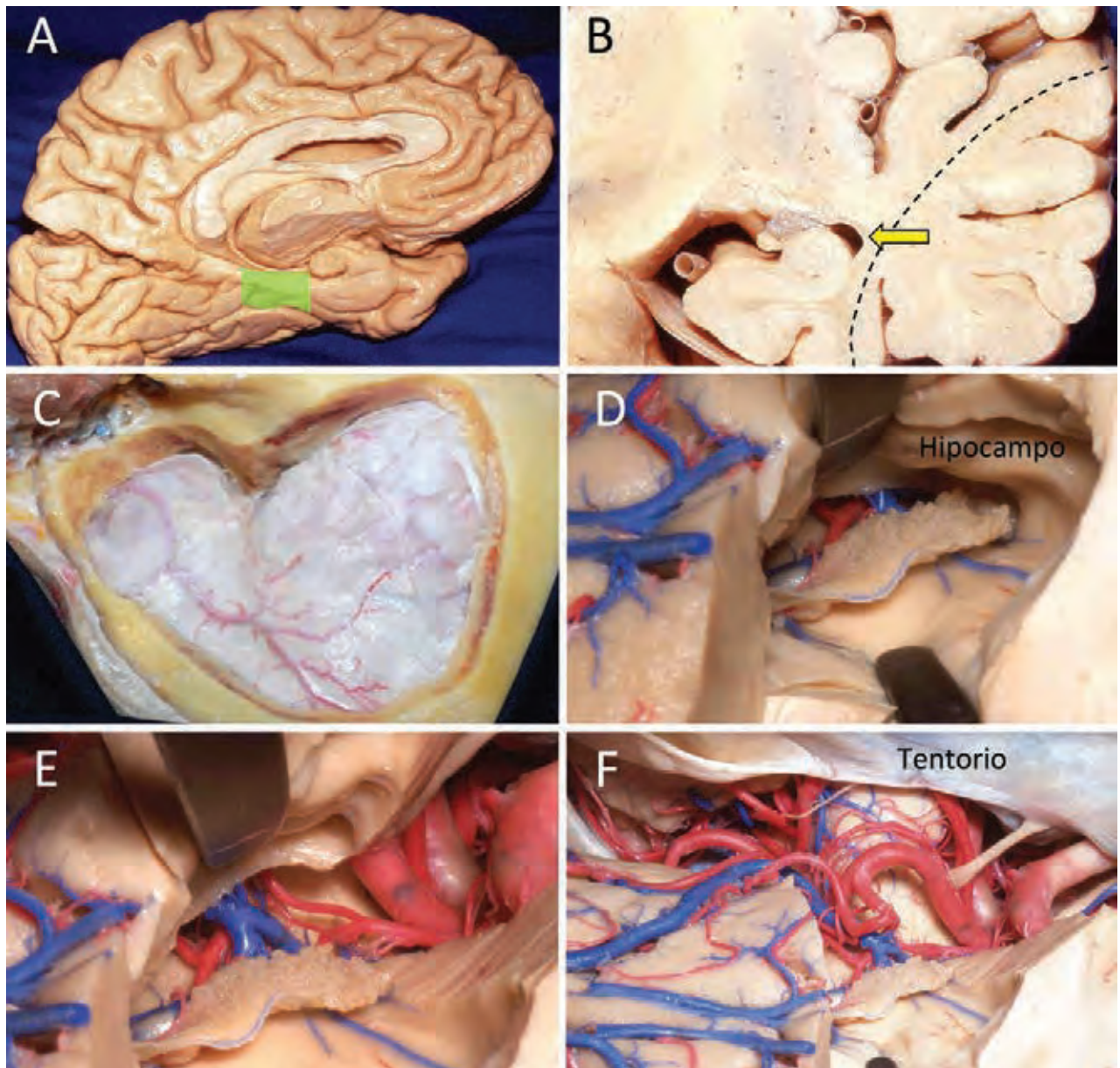
#### Abordaje Transtemporal (Lobectomía Temporal Anterior) (fig. 5)<sup>2,3</sup>

El paciente es colocado en decúbito dorsal, con la cabeza levemente lateralizada hacia el lado contralateral, y deflexionada. La incisión comienza a nivel del borde superior del arco cigomático, cerca del trago, y continúa, por detrás de la línea de inserción del pelo, hasta la línea media. Se realiza una disección subgaleal e interfascial, hasta exponer el reborde orbitario y el músculo temporal. Luego de realizar el legrado de todo el músculo temporal, se realiza una craneotomía pretemporal, fresando toda la escama tem-

poral, hasta exponer completamente el piso y pared anterior de la fosa temporal.

En los casos donde el paciente presenta un músculo temporal muy grueso, una posibilidad es seccionar el arco cigomático para lograr descender completamente el músculo (abordaje transcigomático). La apertura de la duramadre se realiza con dos colgajos (frontal y temporal), con el corte central siguiendo la fisura silviana. El paso siguiente consiste en realizar una pequeña polectomía temporal (2-3 cm aproximadamente de longitud), respetando el giro temporal superior. Así, el abordaje se profundiza, a través de la sustancia blanca, hasta acceder al sector anterior del cuerno temporal. Una vez reconocida la anatomía ventricular (hipocampo, plexo coroideo, etc.), se realiza la exéresis de la lesión.

Se presenta un caso clínico para ejemplificar el abordaje: paciente de sexo femenino, 22 años, derivada del Servicio de Neurología por cuadro de cefalea acompañado de dos crisis convulsivas. Se realiza TAC cerebral, constatándose un hematoma a nivel del sector medio de la RTM izquierda (lateral al mesencéfalo). Se realiza angiografía ce-



**Figura 5:** Abordaje transtemporal (lobectomía temporal anterior), lado izquierdo. A, en verde está representado el sector medio de la RTM. B, la flecha amarilla muestra la dirección del abordaje en busca del cuerno temporal. C, imagen de una craneotomía pretemporal. D, luego de realizada la resección de la punta del lóbulo temporal, se ingresa al cuerno temporal, donde es necesario reconocer las estructuras de su interior (hipocampo, plexo coroideo, etc.). Para minimizar el riesgo de lesión de las radiaciones ópticas, es necesario realizar una resección de solo 2-3 cm de la punta del lóbulo temporal. E, la fisura coroidea ha sido abierta, observando los elementos de las cisternas crural y ambient. F, el sector anterior y medio de la RTM han sido removidos.

rebral, la cual fue negativa. Con la RM, se interpreta la lesión como un cavernoma que sangró. La cirugía se realizó según la técnica antes descrita. La anatomía patológica informó cavernoma. La RM post operatoria mostró una persistencia de parte de la lesión, por lo cual se realizó una nueva cirugía, utilizando el mismo abordaje, con resección completa de la lesión. La paciente evolucionó sin secuelas neurológicas luego de la cirugía, excepto por una cuadrantanopsia homónima derecha (Fig. 6).

#### Abordaje Supracerebeloso-Transtentorial (Fig. 7)<sup>2,3</sup>

El paciente es colocado en posición semisentada, con la cabeza flexionada y sin rotación. La incisión, paramediana,

comienza 2 cm por arriba de la línea nucal superior, y continúa, hacia abajo, hasta el nivel de C2. Se realiza una disección de partes blandas, hasta acceder al plano óseo (escama occipital). Luego del legrado subperióstico, se realiza una craneotomía/craniectomía suboccipital, la cual expone ampliamente hacia arriba el seno transversal. La duramadre es abierta con una incisión horizontal paralela al seno, 3 mm por debajo de su borde inferior, que en forma circular se dirige hacia abajo, cerca del margen inferior de la craneotomía. Luego de abrir la cisterna magna y evacuar LCR, la técnica consiste en avanzar, entre la cara superior del cerebelo y el tentorio, hasta lograr visualizar el borde libre del tentorio y el sector más posterior de la cisterna

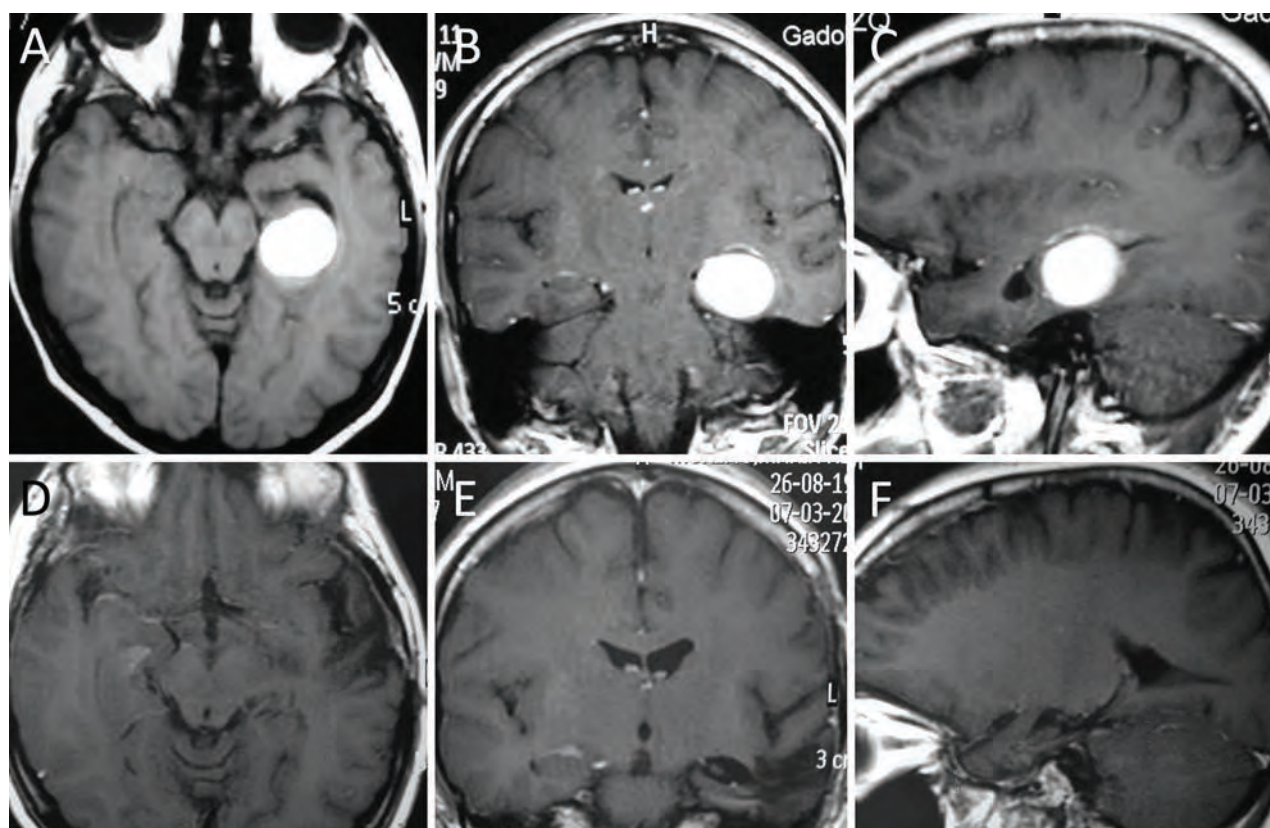


Figura 6: A-C, RM que muestra una lesión redondeada, que sangró, en el sector medio de la RTM izquierda. Se realizó un abordaje transtemporal (lobectomía temporal anterior). D-F, RM postoperatoria, mostrando una exéresis completa de la lesión. La anatomía patológica informó cavernoma. Es importante destacar que este fue el único caso donde se realizaron dos cirugías, ya que en la primera RM postoperatoria se observó una persistencia de parte del cavernoma. La segunda cirugía se realizó a través del mismo abordaje.

ambiente. A continuación, el tentorio es abierto, en sentido antero-posterior, para poder exponer el sector posterior de la RTM; realizando una pequeña conticectomía a dicho nivel, se puede ingresar a la porción más posterior del cuerno temporal; una vez reconocida la anatomía ventricular (hipocampo, plexo coroideo, etc.), se realiza la exéresis de la lesión.

Se presenta un caso clínico para ejemplificar el abordaje: paciente de sexo masculino, 58 años de edad, derivado del Servicio de Neurología por presentar un cuadro de epilepsia refractaria de 4 años de evolución (tratado con 2 drogas). La RM mostraba una lesión en el sector posterior de la RTM derecha, sugestiva de cavernoma. La cirugía se realizó según la técnica antes descrita. La anatomía patológica informó cavernoma. El paciente evolucionó sin secuelas neurológicas luego de la cirugía. Actualmente se encuentra libre de convulsiones, sin medicación anti epiléptica (Fig. 8).

## DISCUSIÓN

La RTM es una región donde la anatomía cortical es extremadamente compleja; se encuentra escondida en profundidad al resto del lóbulo temporal, en el margen de las cisternas basales, rodeada por estructuras vasculares y nerviosas

de gran importancia, las cuales deben ser preservadas durante la cirugía.<sup>2</sup> Al tratar una lesión de la RTM, nos encontramos con estructuras trascendentes desde un punto de vista anatómico y funcional, entre las que se destacan: área de Wernicke, radiaciones ópticas (incluido el haz de Meyer), mesencéfalo, las arterias carótida, coroidea anterior, cerebral media y cerebral posterior, las venas de Labbé y basal de Rosenthal, y los nervios craneanos motor ocular común y troclear. Elegir el abordaje correcto para tratar una lesión de la RTM es todo un desafío, por causa de su anatomía compleja y profunda. Muchos abordajes han sido descritos a través de los últimos 30 años para tratar lesiones de la RTM; la idea del autor en el presente trabajo es mostrar cual es el mejor abordaje, de acuerdo a si el cavernoma se encuentra en el sector anterior, medio o posterior.

El abordaje transsilviano-transinsular fue descrito por primera vez por Yasargil en el año 1985, para tratar quirúrgicamente la epilepsia refractaria.<sup>16</sup> Con el tiempo, fue estandarizado como forma de acceder a la RTM sin necesidad de lesionar la corteza temporal lateral o basal. Si bien es un abordaje muy anatómico, la principal desventaja es la potencial lesión de las radiaciones ópticas, teniendo en cuenta que dichas fibras están íntimamente relacionadas con el techo y la pared lateral del cuerno temporal.<sup>9,10</sup> Es un buen abordaje para acceder al sector anterior de la

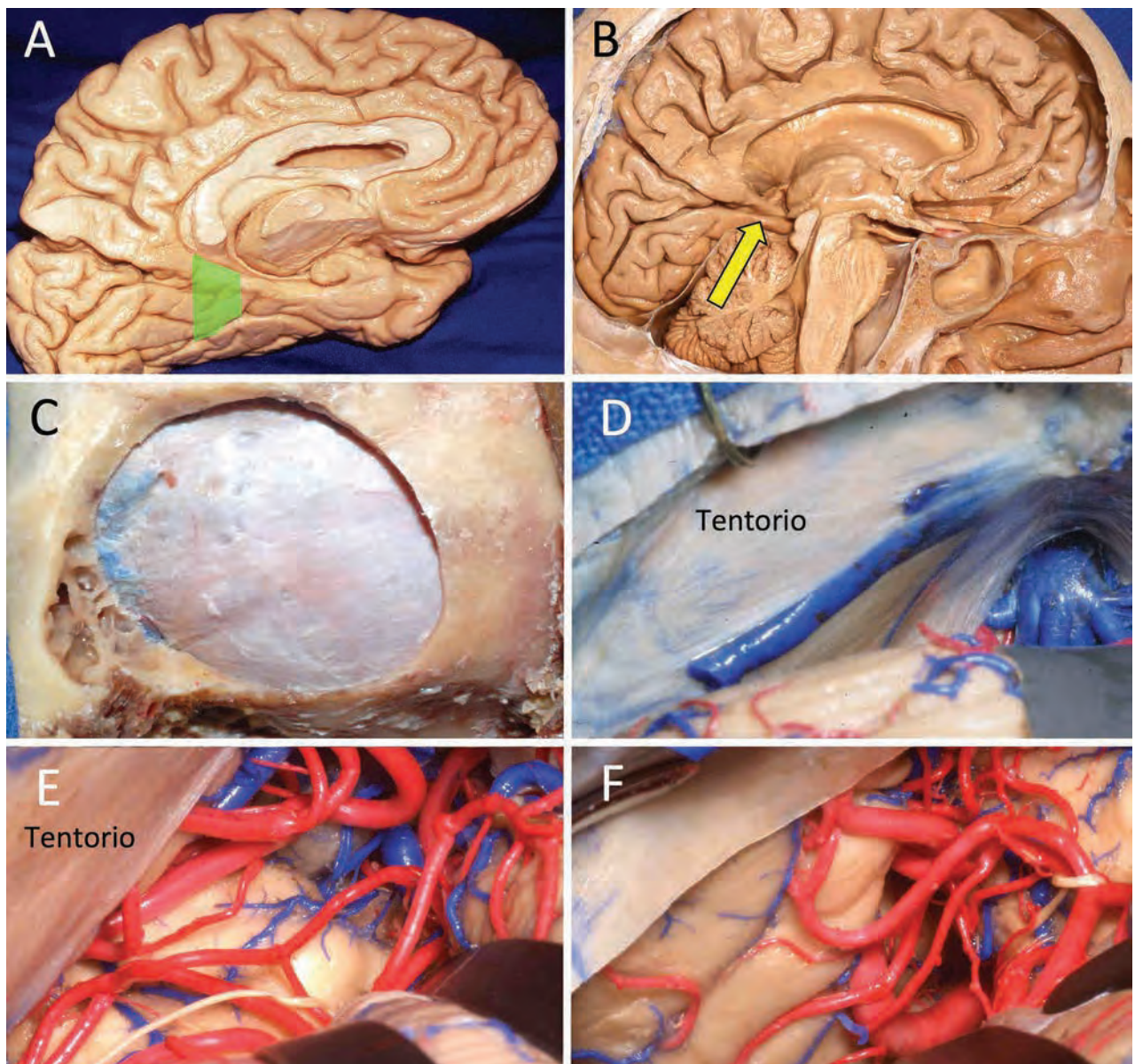


Figura 7: Abordaje supracerebeloso-transtentorial, lado izquierdo. A, en verde está representado el sector posterior de la RTM. B, la flecha amarilla muestra la dirección del abordaje a través del tentorio. C, imagen de una craneotomía suboccipital lateral, la cual debe exponer los márgenes de los senos transversos y sigmoideos. D, exposición del tentorio. Las venas que se encuentran entre el tentorio y la cara superior del cerebelo deben ser coaguladas y cortadas para poder avanzar en profundidad. E, la disección debe avanzar hasta las cisternas cuadrigeminal y ambient. F, el tentorio ha sido seccionado, quedando expuesto el sector posterior de la RTM.

RTM, especialmente en el hemisferio dominante, por lo cual es el sugerido por el autor para lesiones de ese sector. Para evitar lesionar el has de Meyer, es importante recordar que la corticotomía en el surco limitante de la ínsula debe ser bien anterior, justo por detrás del limen de la ínsula. De los 4 pacientes con cavernomas en el sector anterior de la RTM, un enfermo presentó una cuadrantanopsia postoperatoria, debido posiblemente a una incisión muy posterior en el surco limitante de la ínsula.

La lobectomía temporal anterior fue popularizada por Spencer para realizar cirugía de epilepsia refractaria.<sup>11</sup> Posteriormente, Spencer y col. describieron dicho abordaje con mayor detalle, sosteniendo que con el mismo se puede acceder incluso al sector posterior de la RTM.<sup>12</sup> Para le-

siones ubicadas en el sector medio de la RTM el autor considera que este abordaje es el más adecuado. Sin embargo, la principal desventaja de este acceso es la lesión de las radiaciones ópticas. De los 2 pacientes operados en el sector medio de la RTM, un enfermo presentó una cuadrantanopsia postoperatoria. Para minimizar la lesión visual, es necesario realizar la resección solo de la punta del lóbulo temporal (aproximadamente 2 cm), y en forma oblicua acceder al cuerno temporal.

El abordaje supracerebeloso-transtentorial fue primeramente descrito por Voigt e Yasargil en el año 1976, para tratar un cavernoma del giro parahipocampal.<sup>15</sup> Más recientemente fue re-descrito por de Oliveira y por Ture.<sup>6,14</sup> Para lesiones del sector posterior de la RTM, el abordaje elegido por



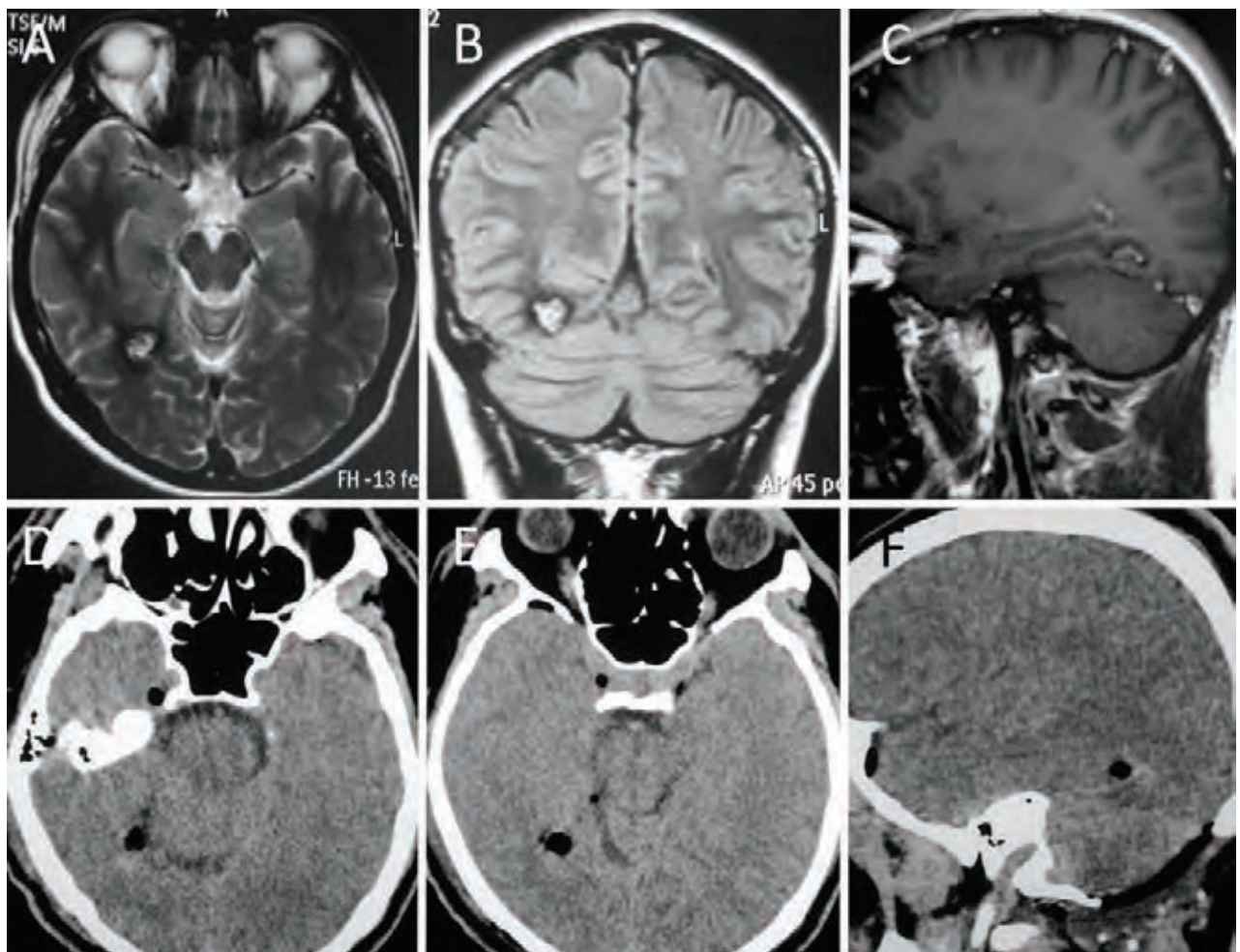


Figura 8: A-C, RM que muestra una lesión sugestiva de cavernoma en el sector posterior de la RTM derecha. Se realizó un abordaje supracerebeloso-transtentorial. D-F, TAC postoperatoria, mostrando una exéresis completa de la lesión. La anatomía patológica informó cavernoma.

el autor es el supracerebeloso-transtentorial, re-descripto por de Oliveira y Ture en el año 2012.<sup>6,14</sup> Ture y col. sugieren que con dicho abordaje se puede acceder a todas las porciones de la RTM (anterior, media y posterior);<sup>14</sup> sin embargo, el autor coincide con de Oliveira y col., sosteniendo que es un buen abordaje solo para el sector posterior de la RTM.<sup>6</sup> La principal desventaja de este abordaje es que debe ser realizado en posición semisentada, con el riesgo potencial de embolismo gaseoso; por tal motivo, es necesario tomar todas las medidas preventivas para evitar dicha complicación.<sup>6,14</sup>

El 50-70% de pacientes con cavernomas supratentoriales tienen convulsiones; se cree que es debido a pequeñas microhemorragias asintomáticas sobre el cerebro circundante, que producen hemosiderosis y gliosis.<sup>7</sup> Los cavernomas del lóbulo temporal tienen una tendencia a dar epilepsia refractaria; se especula que es debido a la cercanía con estructuras límbicas.<sup>1</sup> En el trabajo de Kivelev y col., sobre un total de 53 cavernomas temporales, 49 fueron operados; según los autores, cualquier cavernoma sintomático del lóbulo temporal, especialmente si se presenta en un adulto joven, tiene indicación de cirugía.<sup>7</sup> Epilepsia fue la causa más común de diagnóstico (82%); de esos casos, el 77% quedó libre de convulsio-

nes luego de la cirugía.<sup>7</sup> Como complicaciones postoperatorias neurológicas, 4% de los pacientes operados presentaron déficit de memoria, y 4% mostraron un déficit del campo visual.<sup>7</sup> Kivelev y col. clasificaron a los cavernomas del lóbulo temporal en 3 grupos: a) medial, b) anteromedial, y c) posterolateral.<sup>7</sup> Encontraron que los cavernomas mediales tienen más complicaciones postoperatorias neurológicas, como era de esperar.<sup>7</sup> En la presente serie, todos cavernomas mediales, 2 pacientes (28%) presentaron déficit visual, y un enfermo (14%) presentó alteraciones de memoria. Es importante destacar que 5 de los 7 pacientes presentaron los cavernomas en el hemisferio izquierdo; a pesar de ello, en ningún caso se presentó algún tipo de alteración del lenguaje.

## CONCLUSIÓN

Dividir la RTM en 3 sectores nos permite adecuar el abordaje en función a la localización de la lesión. Así, el sector anterior es bien abordable a través de la fisura silviana; el sector medio a través de una vía transtemporal; y el sector posterior por un abordaje supracerebeloso.

**BIBLIOGRAFÍA**

1. Awad IA, Robinson JR (1993) Cavernous malformations and epilepsy. In: Awad IA, Barrow DL (eds) Cavernous malformation. American Association of Neurological Surgeons, Park Ridge, Illinois.
2. Campero A, Tróccoli G, Martins C, Fernandez Miranda JC, Yasuda A, Rhoton AL: Microsurgical approaches to the medial temporal region: an anatomical study. *Neurosurgery* 2006; 56:ons279-ons308.
3. Campero A, Ajler P, Emmerich J. En Campero A, Ajler P, Emmerich J (eds). *Abordajes Neuroquirúrgicos al Cerebro y la Base de Cráneo*. Buenos Aires, Ediciones Journal, 2013, pp 1-158.
4. de Oliveira EP, Siqueira M, Ono M, Tedeschi H, Peace D: Arteriovenous malformations of the mediobasal temporal region. *Proceedings of The Japanese Congress of Neurological Surgeons, Chiba, Japan, 1991. Neurosurgeons* 1992; 11:349-58.
5. de Oliveira EP, Tedeschi H, Siqueira MG, Ono M, Rhoton AL Jr, Peace D: Anatomic principles of cerebrovascular surgery for arteriovenous malformations. *Clin Neurosurg* 1994; 41:364-80.
6. de Oliveira JG, Párraga RG, Chaddad-Neto F, Ribas GC, de Oliveira EPL: Supracerebellar transtentorial approach – resection of the tentorium instead of an opening – to provide broad exposure of the mediobasal temporal lobe: anatomical aspects and surgical applications. *J Neurosurg* 2012; 116:764-72.
7. Kivelev J, Niemela N, Blomstedt G, Roivainen R, Lehecka M, Hernesniemi J: Microsurgical treatment of temporal lobe cavernomas. *Acta Neurochir* 2011; 153:261-70.
8. Moran NF, Fish DR, Kitchen N, Shorvon S, Kendall BE, Stevens JM: Supratentorial cavernous haemangiomas and epilepsy: a review of the literature and case series. *J Neurol Neurosurg Psychiatry* 1999; 66:561-8.
9. Rubino P, Rhoton AL Jr, Tong X, de Oliveira EP: Three-dimensional relationships of the optic radiations. *Neurosurgery* 2005; 57(Suppl 4):219-27.
10. Sincoff EH, Tan Y, Abdulrauf SI: White matter fiber dissection of the optic radiations of the temporal lobe and implications for surgical approaches to the temporal horn. *J Neurosurg* 2004; 101:725-38.
11. Spencer DD: Anteromedial temporal lobectomy: directing the surgical approach to the pathologic substrate. En Spencer SS, Spencer DD (eds): *Surgery for Epilepsy*. Boston, Blackwell Scientific Publications, 1991, pp 129-37.
12. Spencer DD, Spencer SS, Mattson RH, Williamson PD, Novelly RA: Access to the posterior medial temporal lobe structures in the surgical treatment of temporal lobe epilepsy. *Neurosurgery* 1984; 15:667-71.
13. Tedeschi H, de Oliveira EP, Rhoton AL Jr, Wen HT: Microsurgical anatomy of arteriovenous malformations, in Jafar JJ, Awad IA, Rosenwasser RH (eds): *Vascular Malformations of the Central Nervous System*. Philadelphia, Lippincott, Williams & Wilkins, 1999, pp 243-259.
14. Ture U, Harput MV, Kaya AH, Baimedi P, Zeynep F, Ture H, Bingol CA: The paramedian supracerebellar-transtentorial approach to the entire length of the mediobasal temporal region: an anatomical and clinical study. *J Neurosurg* 2012; 116:773-791.
15. Voigt K, Yasargil MG: Cerebral cavernous hemangiomas or cavernomas: incidence, pathology, localization, diagnosis, clinical features and treatment. Review of the literature and report of an unusual case. *Neurochirurgia (Stuttg)* 1976; 19:59-68.
16. Yasargil MG, Teddy PJ, Roth P: Selective amygdalo-hippocampectomy. Operative anatomy and surgical technique. *Adv Tech Stand Neurosurg* 1985; 12:93-123.