

## DERIVACION LUMBOPERITONEAL SIN VALVULA EN EL TRATAMIENTO DE LA HIDROCEFALIA CON ATROFIA DEL ADULTO

RECAGNO, G. F.

*Centro Neuroquirúrgico del Hospital Español, Rosario.*

---

**PALABRAS CLAVES:** Hidrocefalia - Derivación lumboperitoneal.

### Introducción

En 1964 Hakim (2) describió el cuadro de la hidrocefalia oculta sintomática con presión normal del adulto, caracterizado por una tríada constituida por:

1. tres signos clínicos constantes: deterioro mental, trastornos de la marcha e incontinencia urinaria;
2. una hidrocefalia comunicante significativa demostrada por la neumocefalografía con alteración en el pasaje normal del aire a la convexidad y
3. una presión del líquido cefalorraquídeo tomada a nivel lumbar en decúbito no mayor a los 180 mm de agua. Este cuadro se producía a consecuencia y como secuela de procesos cerebrales conocidos como hemorragias, traumatismos, meningitis, etc; o era idiopático sin ningún antecedentes de importancia. Se mejoraba y a menudo se curaba con una derivación ventricular interna con válvula para regular el drenaje del LCR.

La trascendencia de esta comunicación, que individualizaba un nuevo síndrome —que se co-

noce como hidrocefalia normotensiva o en Latinoamérica síndrome de Hakim—, fue considerable y numerosas publicaciones confirmaron su existencia e intentaron explicar su patogenia.

Los buenos resultados obtenidos en estos casos con la derivación del LCR justificaron intentos posteriores de numerosos autores de derivar pacientes con deterioro mental e hidrocefalia, pero que presentaban además atrofia cortical, demostrada por cantidades exageradas de aire en la convexidad cerebral.

La inclusión de la cisternografía radioisotópica y posteriormente de la tomografía axial computada (TAC) que revela eficientemente la hidrocefalia y el estado de las circunvoluciones, sirvió para diferenciar los casos típicos del síndrome de aquellos con atrofia cortical y dividir a estos en dos grupos, según tengan o no bloqueo cisternal radioisotópico. Nosotros nos manejamos con una clasificación, que aunque discutible en algunos aspectos, nos resulta de verdadera utilidad práctica. (Cuadro N° 1).

Existe consenso sobre el tratamiento con la derivación ventricular con válvula. En el típico síndrome de Hakim sin atrofia cortical los resultados son satisfactorios, especialmente en los casos secundarios y con ventrículos muy dilatados: en cambio, los casos con atrofia son muy dudosos, pues aunque las estadísticas hablan de hasta un 50% de mejorías, las recuperaciones

CUADRO 1

Hidrocefalias normotensivas H.N.T.	Síndrome de Hakim H.N.T. típica (sin atrofia y con bloqueo)	sintomática .....	tipo 1	
		idiopática .....	tipo 2	
	Síndrome de H.N.T. (con atrofia)	idiopática	con bloqueo .....	tipo 3
			sin bloqueo .....	tipo 4
		sintomática .....	tipo 5	

indudables se ven en un porcentaje muy inferior que oscila alrededor del 10%. En la gran mayoría de los pacientes comunicados, se efectuó derivación ventricular hacia el atrio o el peritoneo utilizando conocidas técnicas y sistemas de alto costo; su colocación implica una intervención de cierto riesgo y varias complicaciones.

**Material y Métodos**

*Casos:* Se seleccionaron 7 pacientes, todos varones, que presentaban el cuadro clínico típico de la hidrocefalia normotensiva del adulto idiopática. Todos estaban groseramente deteriorados en su esfera psíquica. Los trastornos de la marcha oscilaban entre una grave dificultad hasta su imposibilidad total y tres de ellos no podían sentarse. En todos se observaban signos de liberación frontal.

La TAC reveló en todos hidrocefalia neta de grado moderado con claros signos de evolutividad (edema periependimario) y atrofia cortical evidente (distensión de las cisternas silvianas y surcos de la convexidad (Fig. 1a).

La cisternografía isotópica mostró en todos bloqueo de la convexidad con reflujo ventricular. Todos estos pacientes se encuadran dentro del tipo 3 de nuestra clasificación.

**Técnica**

El método consiste en practicar bajo bloqueo anestésico peridural lumbar alto y en posición

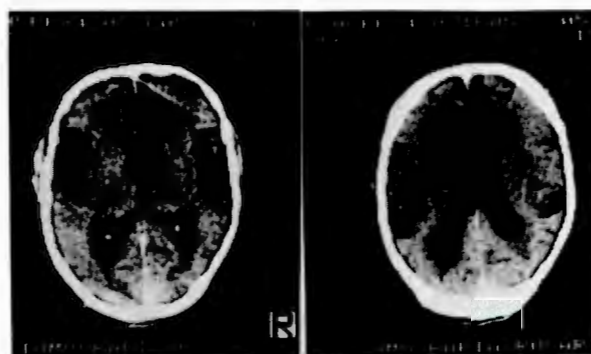


FIGURA 1a.

de decúbito lateral derecho, una punción lumbar con aguja trócar tipo N10 con bisel modificado por nosotros. A través de ella se introduce el extremo proximal de un catéter peritoneal de Holter tipo Salmon y se dirige hacia arriba, 6 a 8 cm dentro del saco lumbar. Se corta el catéter y se extrae la aguja. Se efectúa en fosa ilíaca izquierda una punción peritoneal con aguja similar y por ella se introduce el extremo distal del mismo catéter. Se pasan ambos por el celular subcutáneo y se unen en el flanco izquierdo por una pequeña incisión con un intermedio metálico. Se recalca que el sistema no lleva válvula ni reservorio intermedio.

**Resultados**

Cinco pacientes mostraron clara mejoría de su estado mental en forma inmediata. La incon-

tinencia urinaria desapareció en cuatro dentro de la primera semana. La marcha mejoró francamente en tres, que pudieron deambular sin ayuda; en dos hubo leve mejoría y en dos no se modificó.

Los resultados alejados (entre uno y ocho meses) fueron: tres, muy buenos (marcha independiente sin incontinencia y mayor lucidez mental); dos tuvieron leve mejoría, uno no se benefició y uno fue descartado por haberse retirado el sistema.

Los resultados de la TAC muestran en todos los seis casos controlados, una clara disminución de la hidrocefalia y de la amplitud y distensión de las cisternas silvianas y surcos corticales. (Fig. 1b).

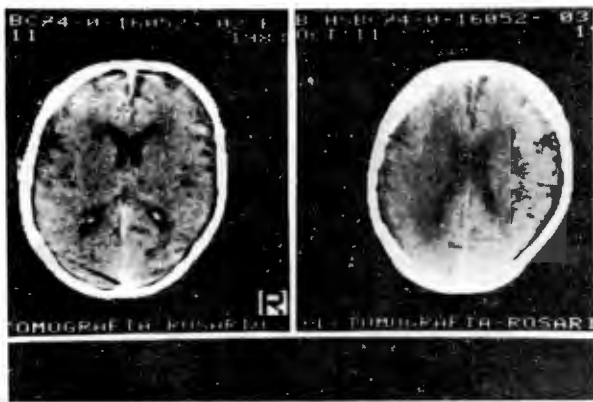


FIGURA 1b.

### Complicaciones

La cefalea posterior al procedimiento es habitual, pero cede con el decúbito y desaparece a los 8 a 15 días. En un paciente debió retirarse el sistema por infección. En dos enfermos netamente mejorados inmediatamente, hubo reaggravación de su cuadro y al revisar el sistema se comprobó acodamiento del extremo peritoneal. Ninguno se quejó de dolor radicular ni hubo hematomas subdurales.

### Discusión

Pese al extendido criterio sobre los dudosos resultados del tratamiento en los pacientes que además de hidrocefalia tienen atrofia cortical, se considera que la única posibilidad terapéutica razonables es la derivación del LCR (4).

La derivación lumboperitoneal ha sido utilizada en diversas patologías con variadas técnicas; conocemos que tan sólo Bustamante y Gómez emplean la derivación libre de LCR actualmente (1).

La técnica descrita presenta las siguientes ventajas: 1) sencillez de ejecución; 2) pocas y leves complicaciones; 3) bajo costo y 4) resultados satisfactorios.

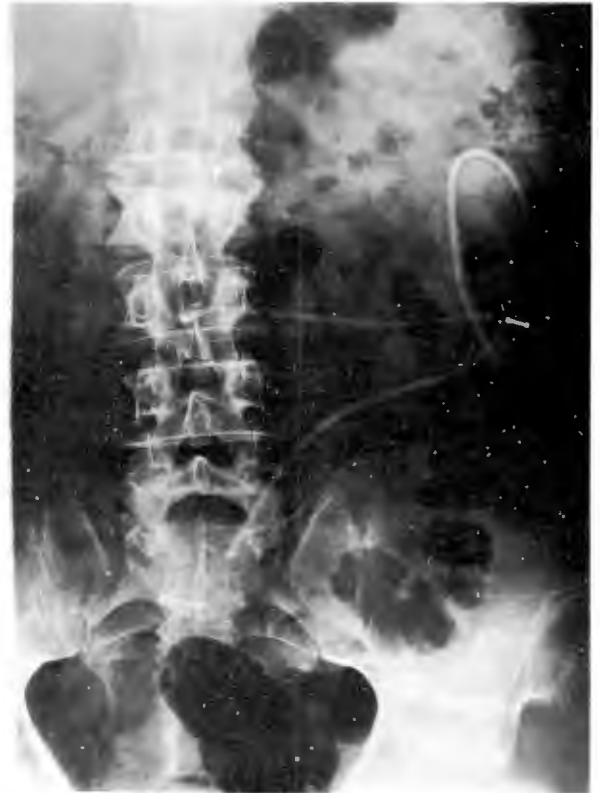

FIGURA 2.

Las dos acodaduras del extremo peritoneal se debieron al uso de un catéter atrial con punta más delgada, colocado ante el temor de una descompresión exagerada; reemplazándolo por uno peritoneal, como aconsejamos, creemos que se evitará esta complicación.

Los resultados alejados, que consideramos de relativo valor por su escaso número y corta evolución, son similares o quizás mejores a los publicados en estadísticas más numerosas, todos con válvula.

Nuestros casos se han seleccionado de acuerdo a parámetros objetivos y agrupados dentro de un tipo claramente identificable, con la finalidad



de colaborar en una indicación más precisa en los numerosos pacientes con deterioro mental, hidrocefalia y atrofia cortical y ofrecerles un probable beneficio con una intervención mínima y casi inocua.

La mejoría indudable de las imágenes tomográficas, que muestran una reducción de la hidrocefalia y de la amplitud de las cisternas y surcos corticales, revelan un drenaje del LCR acumulado en los espacios subaracnoideos y probablemente allí estancado, como lo demuestra el comprobado aumento de su contenido en albúmina (3). Quizás el drenaje primario del LCR ventricular permitiría la apertura de nuevas vías de escurrimiento del líquido cortical y la consecutiva reexpansión cerebral, al disminuir el componente compresivo.

Es remarcable, además, la tolerancia al drenaje prácticamente continuo del LCR, controlado solamente por el peritoneo, ya que no se colocó ningún sistema de regulación.

### Conclusiones

De acuerdo a esta experiencia, nuestra primera indicación en los pacientes del tipo 3 de nuestra clasificación —clínica típica, hidrocefalia moderada con atrofia cortical y bloqueo— es la derivación lumboperitoneal con la técnica descrita y cuyas ventajas hemos comentado.

Estamos contemplando la extensión de las indicaciones de esta técnica a pacientes de otros grupos. Recalamos el efecto del drenaje lumboperitoneal sobre las imágenes tomográficas: disminución de la hidrocefalia y de la dilatación de los espacios subaracnoideos, que pensamos están directamente relacionados con los resultados.

### BIBLIOGRAFIA

1. BUSTAMANTE, E. y GOMEZ, J. Comunicación personal.
2. HAKIM, S. Algunas observaciones sobre la presión del LCR. Síndrome hidrocefálico en el adulto con "presión normal" del LCR. Pontificia Universidad Javeriana. Facultad de Medicina, tesis n° 957. Bogotá, Colombia, 1964.
3. SALIBI, N. A.; LOURIE, G. L. and LOURIE, H. A variant of normal pressure hydrocephalus simulating Pick's disease on computerized tomography. *J. Neurosurg.* 59: 423-428, 1983.
4. STEIN, S. C. and LANGFITT, T. W. Normal pressure hydrocephalus. Predicting the results of cerebrospinal shunting. *J. Neurosurg.* 41: 463-469, 1974.